EXPERIMENTELL-MORPHOLOGISCHE UNTERSUCHUNGEN AN DER TUNICA MUCOSA DES ANTRUM PYLORI BEIM HUND

MARION STEUER

Diss.
München
1985

UNIV.
LEIDEN
BIBL.

Aus dem
Institut für Tieranatomie
der Tierärztlichen Fakultät der
Ludwig-Maximilians-Universität München
Lehrstuhl: Prof. Dr. F.Sinowatz

Arbeit angefertigt unter Leitung von
Prof. Dr. H.-G. Liebich

EXPERIMENTELL-MORPHOLOGISCHE UNTERSUCHUNGEN AN DER TUNICA MUCOSA DES ANTRUM PYLORI BEIM HUND

Inaugural-Dissertation
zur Erlangung der tiermedizinischen Doktorwürde
der Tierärztlichen Fakultät der
Ludwig-Maximilians-Universität München

von
Marion Steuer
aus
München

München 1985

Gedruckt mit Genehmigung der Tierärztlichen Fakultät
der Universität München

Dekan: Prof. Dr. W. Leidl
Referent: Prof. Dr. H.-G. Liebich
Korreferent: Prof. Dr. W. Kraft

Tag der Promotion: 22. Februar 1985

Herstellung: Hieronymus Buchreproduktions GmbH, München

Meinen Eltern

INHALTSVERZEICHNIS

Seite

I. EINLEITUNG.....1

II. LITERATURÜBERSICHT.....2

A. Morphologie der Tunica mucosa des Magens.....2

1. Vergleichend mikroskopisch-anatomischer Bau der Magenschleimhaut.....2
a. Lamina epithelialis mucosae.....2
b. Lamina propria mucosae.....5
c. Lamina muscularis mucosae.....6

2. Herkunft und Entwicklung des Drüsenepithels.....7
a. exkretorisch aktive Zellen.....7
b. inkretorisch aktive Zellen.....8

3. Struktur, Lage und Verteilung differenzierter Drüsenepithelzellen.....10
a. exkretorisch aktive Zellen.....10
b. inkretorisch aktive Zellen.....12
b.a. Forschungsergebnisse im Überblick.....12
b.b. Sekretionsprodukte der entero- endokrinen Zellen des Gastrointestinaltrakts.....17
b.c. Nomenklatur.....19
b.d. Morphologie der entero- endokrinen Zellen....20
b.e. Speziesunterschiede.....24

B. Funktion der Tunica mucosa des Magens.....26

1. Einflüsse auf die Schleimhaut.....26
2. Reizbeantwortung und Auswirkung der Stimulation auf das Strukturbild der Schleimhaut.....34

Seite

III. MATERIAL UND METHODE.....36

1. Untersuchungsmaterial.....36
2. Sensibilisierung der Hunde mit menschlichem Gammaglobulin.....36
3. Versuchsanordnung.....37
4. Histologische Untersuchungsmethoden.....39

IV. ERGEBNISSE.....40

A. Lichtmikroskopische Befunde.....40

1. Morphometrische Untersuchungen der Tunica mucosa des Antrum pylori der Tiergruppen I bis IV.....40

2. Morphologische Untersuchungen der Tunica mucosa des Antrum pylori.....45
a. Schleimhautstruktur unbehandelter Kontrolltiere (Gruppe I).....45
b. Änderungen der Schleimhautstruktur nach peroraler Sensibilisierung und Einwirkzeit des intragastral applizierten Antigens HGG von 5, 15 bzw. 30 Min. (Gruppe II).....48
c. Änderung der Schleimhautstruktur nach 5-6wöchiger parenteraler Vorsensibilisierung (Gruppe III).....50
d. Änderung der Schleimhautstruktur nach 5-6wöchiger parenteraler Vorsensibilisierung sowie peroraler Sensibilisierung und Einwirkzeit des intragastral applizierten Antigens HGG von 5, 15 bzw. 30 Min. (Gruppe IV).....51

Seite

B. Elektronenmikroskopische Befunde.....57

a. Ultrastruktur der Schleimhaut unbehandelter Kontrolltiere (Gruppe I).....57
b. Ultrastrukturelle Veränderungen der Schleimhaut nach peroraler Sensibilisierung und Einwirkzeit des intragastral applizierten Antigens HGG von 5, 15 bzw. 30 Min. (Gruppe II).....71
c. Ultrastrukturelle Veränderungen der Schleimhaut nach 5-6wöchiger parenteraler Vorsensibilisierung (Gruppe III).....77
d. Ultrastrukturelle Veränderungen der Schleimhaut nach 5-6wöchiger parenteraler Vorsensibilisierung sowie peroraler Sensibilisierung und Einwirkzeit des intragastral applizierten Antigens HGG von 5, 15 bzw. 30 Min. (Gruppe IV).....78

V. DISKUSSION.....92

VI. ZUSAMMENFASSUNG.....103

VII. SUMMARY.....105

LITERATURVERZEICHNIS.....107

I. Einleitung

Die Sekretionsaktivität der Magenschleimhaut wird während der verschiedenen Phasen der Verdauung durch neurohumorale Kontrollmechanismen, aber auch durch mechanische Stimuli gesteuert.
Weitgehend unberücksichtigt geblieben ist bisher der Aspekt eines möglichen Einflusses immunologischer Reaktionen auf die spezifische Funktionsleistung der gastralen Tunica mucosa.
Der Grundgedanke, wonach einzelne Nahrungsbestandteile, selbst noch nach ihrer Aufspaltung in Makromoleküle, als Antigene wirken können, ist in jüngster Zeit Gegenstand zahlreicher Untersuchungen. Im einzelnen konnte eine direkte Beziehung zwischen einem oral aufgenommenen Antigen und der lokalen Freisetzung gastrointestinaler Hormone nachgewiesen werden.
Damit eröffnet sich jetzt die Möglichkeit, Steuerungsmechanismen gastraler Funktionen unter einem erweiterten Gesichtspunkt zu betrachten.
In enger wissenschaftlicher Zusammenarbeit mit Herrn Priv.-Doz. Dr. R. Teichmann sollten hierzu die morphologischen Grundlagen untersucht werden.
Ziel der vorliegenden Arbeit war es zum einen, die Struktur der Schleimhaut des Antrum pylori des Hundes unter physiologischen Bedingungen festzulegen. Zum anderen galt es, nach experimenteller Applikation eines definierten Fremdproteins mögliche strukturelle Umbauvorgänge in der Tunica mucosa dieses gastralen Wandabschnittes zu erfassen.

II. Literaturübersicht

A. Morphologie der Tunica mucosa

1. Vergleichend mikroskopisch - anatomischer Bau der Magenschleimhaut

In einem Querschnitt durch die Magenschleimhaut läßt sich eine Schichtung der Tunica mucosa in die bekannten Bereiche der Lamina epithelialis mucosae, der Lamina propria mucosae sowie der Lamina muscularis mucosae erkennen. Durch Faltenbildung der T. mucosa und zum Teil auch der T. submucosa entstehen die Plicae gastricae, die im allgemeinen parallel zur Längsachse des Organs angeordnet sind. Die epitheliale Oberfläche ist durch zahlreiche Einsenkungen in kleine, unregelmäßig geformte Areale eingeteilt, die Areae gastricae, welche mit einer Vielzahl von Magengrübchen, den Foveolae gastricae, versehen sind (BANKS, 1981). Die Magendrüsen, die sich als schlauchförmige Vertiefungen des Epithels in die Lamina propria mucosae darstellen, lassen sich je nach ihrer Beschaffenheit und Lokalisation in Cardia-, Corpus-, Fundus- und Pylorusdrüsen unterscheiden (GRAU/WALTER, 1967; SISSON/GROSSMANN, 1975; KNOCHE, 1979; Nickel et al., 1979; ROMER/PARSONS, 1983).

a. Lamina epithelialis mucosae

Beim Menschen und den Wirbeltieren läßt sich das Epithel der Magenschleimhaut des einhöhligen Magens in drei Erscheinungsformen unterteilen.
1. Der Magen des Menschen, der der meisten Carnivoren, sowie der einiger Edentaten (z.B. des Ameisenbärs) und insektenfressender Beuteltiere (z.B. des Opossums) wird von einem einschichtigen, drüsenhaltigen Epithel ausgekleidet.

2. Bei einer großen Anzahl niederer Primaten, den Walen, vielen Paarhufern (z.B. dem Schwein), dem Rhinozeros und dem Pferd, einigen Edentaten sowie pflanzenfressenden Beuteltieren (z.B. dem Känguruh) wird der obere Magenabschnitt von einem mehrschichtigen Plattenepithel, der untere dagegen ebenfalls von einem drüsenhaltigen, hochprismatischen Epithel ausgekleidet. Man spricht hier von einem einhöhlig-zusammengesetzten Magen.
3. Bei vielen Nagern und einigen Beuteltieren besteht die Magenauskleidung zum Großteil aus einem drüsenlosen, mehrschichtigen, verhornten Plattenepithel (PATT/PATT, 1967).

Im Gegensatz zum einhöhligen Magen, der in den oben beschriebenen Erscheinungsformen vorkommt, steht der mehrhöhlig-zusammengesetzte Magen der Wiederkäuer, der sich aus den drei Vormägen,Pansen, Haube und Blättermagen und dem Drüsenmagen, auch als Labmagen bezeichnet zusammensetzt.

Lokale Unterschiede des Epithels erlauben eine Einteilung in verschiedene Magenschleimhautbereiche:
Pars proventricularis
Bei vielen Tieren mit einem einhöhlig zusammengesetzten Magen (Schwein, Pferd) setzt sich die kutane Schleimhaut der Speiseröhre unterschiedlich weit in den Magen fort. Die Proventricularregion umfaßt also den drüsenlosen Anteil des Magens, der von einem mehrschichtigen Plattenepithel ausgekleidet ist. Eine Verhornung des Epithels ist von Spezies und Nahrung abhängig. Beim Wiederkäuer ist dieser Bereich flächenmäßig stark ausgedehnt und wird in die Vormägen, auch Proventriculi genannt,die als Rumen, Retikulum umd Omasum bezeichnet werden, unterteilt. Der Fleischfresser besitzt einen einhöhligen Magen, der von einer Drüsenschleimhaut ausgekleidet wird. Ihm fehlt also eine Proventricularregion.

Pars glandularis

In die Lamina propria mucosae eingelagert finden sich in der Drüsenschleimhaut des Magens drei Drüsenarten, bezeichnet als Glandulae gastricae propriae, Glandulae pyloricae und Glandulae cardiacae, die bei den verschiedenen Tierarten in unterschiedlich großen Schleimhautbereichen vorkommen.

Zone der Glandulae propriae:

Die englumigen Fundusdrüsen mit Haupt-, Beleg- und Nebenzellen sind in der Schleimhaut des ganzen Magenkörpers und des Fundus ventriculi zu finden und werden auch Hauptdrüsen genannt. Die Drüsentubuli lassen sich auf Grund der unterschiedlichen, zahlenmäßigen Lokalisation der einzelnen Drüsenzelltypen in einen Drüsenhals, der vorwiegend aus Beleg- und Nebenzellen besteht, in ein Mittelstück mit zahlreichen Beleg- und Hauptzellen sowie in den Drüsengrund, in dem die Hauptzellen überwiegen, gliedern.

Die Hauptzellen produzieren das Proenzym Pepsinogen, das in Gegenwart von Salzsäure zum proteolytischen Pepsin aktiviert wird. Die Belegzellen können als HCl- Bildner angesehen werden, die beim Menschen permanent, beim Hund dagegen nur nach Nahrungsstimulation Salzsäure produzieren. Die schleimbildenden Nebenzellen des Drüsenhalses im Magen der Wirbeltiere und des Menschen ähneln denen der Amphibien, Reptilien und Vögel in Aussehen und Funktion. Sie bilden als mukoide Zellen einen glykoproteidhaltigen Schleim, der Magenepithel und Drüsen vor einer Selbstverdauung durch Salzsäure schützen soll. Außerdem sind noch hormonsezernierende entero- endokrine Zellen von unterschiedlichem Typus vor allem im Bereich des Mittelstücks und des Drüsengrundes anzutreffen.

Zone der Glandulae pyloricae:

In diesem Magenabschnitt, der beim Menschen, dem Fleischfresser, dem Schwein und dem Pferd in der Relation gesehen ähnliche Ausmaße annimmt, sind die Foveolae

gastricae tiefer als in den übrigen Magenbereichen, tubulös verzweigt und an der Basis aufgeknäuelt. Haupt- und Belegzellen fehlen. Die Wandauskleidung besteht aus prismatischen Epithelzellen, zwischen die entero- endokrine Zellen eingelagert sind.
Zone der Glandulae cardiacae:
Cardiadrüsen finden sich beim Menschen und bei Tieren, deren Magen vollständig von einem einschichtigen Zylinderepithel überzogen ist. Beim Schwein ist diese Drüsenzone besonders umfangreich ausgebildet. Allgemein wird sie durch die in der L. propria mucosae eingelagerten, tubulös verzweigten Cardiadrüsen gekennzeichnet, deren Wandung aus prismatischen, hell anfärbbaren, mukoiden Zellen besteht (GRAU/WALTER, 1967; DELLMANN, 1971; WELSCH/STORCH, 1973; NICKEL et al., 1979; ROMER/PARSONS, 1983).

Die Epithelzellen der Magenschleimhaut werden kontinuierlich erneuert. Das Oberflächenepithel wird alle 3 Tage,das Drüsenepithel ungefähr alle 5 - 7 Tage ersetzt.Die mitotische Aktivität ist auf Wandzellen in den Tiefen der Magengrübchen beschränkt. Epithelzellen, die an der Oberfläche laufend abgestossen werden, werden von luminal einwandernden Zellen aus dem Mitosebereich ersetzt. Ebenso wandern undifferenzierte Zellen aus dem Isthmus basiswärts und ersetzen Beleg- und Hauptzellen, wobei die beiden letzteren langlebiger sind und ihre Erneuerung nur langsam vonstatten geht (PATT/PATT, 1969; KNOCHE,1979; BANKS, 1981).

b. Lamina propria mucosae

Die L. propria mucosae des Menschen und der Haussäugetiere weist ein vergleichbares Bild auf (GRAU/WALTER, 1967; BARGMANN, 1979).
Sie besteht aus retikulärem Bindegewebe, in das die Magendrüsen eingebettet sind, und dessen Maschen

Lymphozyten, Plasmazellen, eosinophile Granulozyten und Mastzellen enthalten. An der Epithel- und Bindegewebsgrenze bildet das retikuläre Bindegewebe eine dichte Gitterfasermembran, mit der die Epithelschicht durch Vermittlung einer Basalmembran eng verbunden ist. Stellenweise, besonders im Cardia- und Pylorusgebiet tritt diffuses lymphoretikuläres Gewebe auf. Die in der L. propria mucosae verlaufenden Blutkapillaren, aus größeren, die L. muscularis mucosae durchbrechenden Arteriolen hervorgehend, umgeben die Drüsenschläuche mit einem Kapillargeflecht, dessen Inhalt in einen Venenplexus abfließt.
Die Regulierung des Spiels der Magenmuskeln, der Absonderung des Magensaftes und der Durchblutung obliegt dem ausgedehnten, intramuralen Nervensystem (CROCKET et al.,1981). Am häufigsten kommen die multipolaren Ganglienzellen des Auerbach`schen Plexus im Bereich des Antrum pylori vor. Der Plexus myentericus steht mit dem engmaschigen, zierlicher und regelmäßiger ausgebildeten Plexus submucosus (Meissner`scher Plexus) in Verbindung, von dem aus marklose Fäserchen zur Schleimhautmuskulatur und weiter zu den Drüsen ziehen, wo sie zwischen den Schläuchen ein zartes Geflecht bilden.

c. Lamina muscularis mucosae

Die an die L. propria mucosae anschließende L. muscularis mucosae umfaßt eine innere zirkuläre und eine äußere longitudinale Schicht, kann in Ausnahmefällen auch dreischichtig ausgebildet sein und ist beim Menschen und den meisten Säugetieren vergleichbar beschaffen. Von der inneren Ringmuskulatur können dünne Bündel von glatten Muskelzellen in die L. propria mucosae einstrahlen. Wahrscheinlich sind diese für die Schleimhautmotorik verantwortlich (PATT/PATT, 1969; SISSON/GROSSMANN, 1975 ; NICKEL et al., 1979; BANKS, 1981; ROMER/PARSONS, 1983).

2. Herkunft und Entwicklung des Drüsenepithels

a. exkretorisch aktive Zellen

Der Wirbeltierdarmtrakt entsteht nahezu vollständig aus dem Entoderm. Nur ein Teil des Mundraumes geht auf das Ektoderm zurück (MICHEL, 1983). Aufgrund der einheitlichen Differenzierung des Darmtraktes bei allen Wirbeltieren und der Entwicklung von Darmabschnitten und Anhangsdrüsen in vergleichbaren Positionen und nach vergleichbaren Entwicklungsmechanismen (SCHWARTZ, 1973), läßt sich auch eine Parallele zur Organogenese beim Menschen ziehen. Die erste Anlage des Magens ist als schwache,spindelförmige Erweiterung des geraden, gestreckten Darmrohres schon ab der dritten Woche nachweisbar (STARK, 1975, über die menschliche Entwicklung; MICHEL, 1983, über das Schwein). Das Antrum pylori ist als Epithelverdickung bei Embryonen von 10 mm Länge abgrenzbar. Drüsenanlagen treten bei Embryonen von 20 mm Länge auf. Proteolytische Fermente lassen sich im Magensaft von Feten des 4. Monats nachweisen. Eiweißverdauung ist sicher schon ab dem 6. Monat möglich (STARK, 1975,über den Menschen).

Die Magenwand gliedert sich bereits embryonal in die bekannten Schichten einer Tunica mucosa, Tunica submucosa, Tunica muscularis und Tunica serosa. Entwicklungsgeschichtlich leiten sich das Epithel und die Drüsenanteile aus dem Entoblasten ab, die Lamina propria mucosae, die Tunica submucosa, die Muskelschichten und die Tunica serosa hingegen differenzieren sich aus dem visceralen Blatt des Mesoblasten (ZIETZSCHMANN/KRÖLLING, 1955; MICHEL, 1983).

Der embryonale Magen wird zunächst von einem mehrreihigen Epithel ausgekleidet, in dem stellenweise große Vakuolen auftreten. Später wandelt sich dieses Epithel in ein einschichtiges Zylinderepithel um. Die Bildung von Magengrübchen beginnt bei Keimlingen von

etwa 20 mm Länge (7. Woche).
Die ersten Drüsenzellen, und zwar die Belegzellen, lassen sich bereits in der zweiten Hälfte des 3. Monats ausmachen. Die hier befindlichen Drüsenknospen sprossen in das Mesenchymlager der Magenwand vor. In der Pars pylorica und cardiaca setzt die Grübchenbildung zu einem späteren Zeitpunkt ein, verläuft dann allerdings rascher als in der Region der Hauptdrüsen (BARGMANN, 1979).

b. inkretorisch aktive Zellen

Über Entwicklung und Herkunft der entero- endokrinen Zellen herrscht noch Unklarheit.
CHENG/LEBLOND (1974) sind der Auffassung, daß die GEP - (gastro-, entero-, pankreatischen-) endokrinen Zellen entodermalen Ursprungs sind und sich in loco aus undifferenzierten Stammzellen entwickeln. Im Rahmen seines APUD - Konzepts (amine precursor uptake and decarboxylating cells) hat PEARSE für die GEP- endokrinen Zellen und für andere APUD- Zellen eine gemeinsame Abstammung von der Neuralleiste bzw. vom "neurektodermal programmierten Ektoderm" angenommen (PEARSE/POLAK, 1974; TAKOR TAKOR/PEARSE, 1975; PEARSE, 1976; PEARSE/TAKOR TAKOR, 1979). Danach sollen die Stammzellen der APUD-Zellen analog zu dem Entwicklungsverhalten der Melanozyten in der frühen Ontogenese aus den genannten Strukturen auswandern und verschiedene Organe besiedeln (GRUBE, 1982).
Auch die japanische Schule vertritt die Theorie der "paraneuronic nature" (FUJITA, 1976a) mit den folgenden Postulationen für eine solche Zelle:
1. Es ist eine Zelle, die in der Lage ist, Substanzen zu produzieren, die einerseits entweder identisch mit Neurotransmittern sind,oder in Beziehung dazu stehen, andererseits Proteine bzw. Polypeptide sind, die

Hormoncharakter besitzen.
2. Ein Paraneuron ist eine Zelle, die Granula aufweist, die entweder synaptischen Vesikeln oder Neurosekreten gleichen.
3. Die Zelle hat die Funktion eines Rezeptors und die Fähigkeit zur Sekretion. Sie setzt Sekretionsprodukte frei, als Antwort auf adaequate Stimuli an der Rezeptorseite der Zelle.
4. Ein Paraneuron ist eine Zelle, die ihre Abstammung mit der Nervenzelle gemeinsam hat, d.h. aus dem Neurektoderm stammt.
Beim menschlichen Feten sind die endokrinen Zellen des Verdauungsapparates elektronenmikroskopisch und immunhistochemisch bereits zwischen 8. und 12. Woche als solche zu erkennen (DE LEMOS, 1977; MOXEY/TRIER, 1977; HELMSTAEDTER et al., 1978). In diesem Zeitraum finden sich neben Zelltypen, die denen ausgereifter Organe entsprechen, auch sogenannte "primitive " oder "Vorläufer-" und "Übergangs-Zellen". Sie enthalten außer typischen, endokrinen Sekretgranula auch Strukturen, die den Schleimgranula von Becherzellen ähneln (GRUBE, 1982).
Nach einer Studie von LARSSON et al. (1974) können bei der Geburt keine Gastrin-Zellen und nur ein sehr niedriger Blut-Gastrinspiegel bei Ratten festgestellt werden. Die Gastrin-Konzentration und die Anzahl der G-Zellen wächst mit zunehmendem Alter an und ein "Erwachsenen-Wert" wird etwa 30 bis 40 Tage nach der Geburt erreicht.

3. Struktur, Lage und Verteilung differenzierter Drüsenepithelzellen

Da zwar hinsichtlich der flächenmäßigen Ausbildung der verschiedenen Schleimhautbereiche sowie auch hinsichtlich der Erscheinungsformen der Epithelauskleidung des einhöhligen Magens Unterschiede zwischen dem Menschen und einzelen Tierarten auftreten, die Struktur der einzelnen exokrin aktiven Zelle dagegen weitgehend vergleichbar ist, sollen im Folgenden "Standardzellen" beschrieben werden, die sowohl für den menschlichen als auch für den tierischen Magen stellvertretend sind.

a. Exkretorisch aktive Zellen

Gemeinsame Merkmale der exokrinen Epithelzellen im Lichtmikroskop:

Die Oberfläche der Magenschleimhaut wird von einem einschichtigen, hochprismatischen Zylinderepithel überzogen, das einen zähen, alkalischen Schleim absondert (DELLMANN, 1971; WELSCH/STORCH, 1973; KRSTIĆ, 1976).
Im Gegensatz zu den gewöhnlichen Muzinen setzt sich der Magenschleim aus phosphorfreien Eiweißverbindungen zusammen, die bei Zusatz von Essigsäure nicht gerinnen und auch in Salzsäure unlöslich sind. Dies stellt eine mageneigene Zytoprotektion dar. Der Schleim wird zusammen mit der Bikarbonatsekretion als erste Schicht der Mucosabarriere angesehen. Die darunterliegenden, schleimbildenden Zellen mit der Plasmamembran des Oberflächenepithels und der Basalmembran stellen die zweite Schicht dar (CARTER, 1980; ALLAN, 1981). Die Färbbarkeit des Schleims unterscheidet sich von der der mukösen und Becherzellen des Darmes insofern, als er durch die sogenannten spezifischen Schleimfarbstoffe (z.B. Mucicarmin, Delafield`sches

Hämatoxylin) nicht, oder nur kaum tingiert wird. Das supranukleäre Zytoplasma erscheint daher im Schnittpräparat als heller Bezirk. An frisch isolierten Zellen sind im Oberflächenteil bald gleichmäßig verteilte granuläre Sekretvorstufen, bald klumpige Schleimmassen festzustellen. Größe und Gestalt dieser hellen Bezirke sind abhängig vom jeweils vorliegenden Sekretfüllungszustand und auch von der Zellform (BARGMANN, 1979; BANKS, 1981).
Nach KNOSPE (1983) zeigt der Magenschleim der verschiedenen Haussäugetiere ein bestimmtes Reaktionsmuster, das kennzeichnend für die Tierart, aber nicht die jeweilige Drüse ist. Ein "Mukoid" als einheitliche, spezifische Schleimsubstanz gibt es seiner Ansicht nach nicht. Die Sekrete weisen in ihrer Zusammensetzung eine größere Vielfalt auf, als es die Einteilung in saure und neutrale Mucine widerspiegelt.
Von den gleichfalls Schleim produzierenden Becherzellen und den mukösen Drüsenzellen unterscheiden sich die Magenepithelzellen sowohl morphologisch als auch hinsichtlich der Qualität des Sekrets. Man bezeichnet sie als "mukoide" Zellen. Wie der Kern der mukösen Speicheldrüsenzelle, so liegt auch derjenige der mukoiden Zellen basal. Die Gestalt des Kerns, der rundlich bis oval erscheint, ist abhängig von der Zellform und dem Sekretfüllungsgrad. Die Zellhöhe nimmt, je näher die Epithelzellen in der Tiefe der Foveolae gastricae an der Drüsenmündung lokalisiert sind, fortschreitend ab und verändert sich so vom hochprismatischen zum prismatischen Zelltyp (KNOCHE, 1979; BANKS, 1981).

Gemeinsame Merkmale der exokrinen Epithelzellen im Elektronenmikroskop:

Der Kern der exokrinen Epithelzellen ist basalständig

und meist von rundlicher, häufig auch mehrfach gelappter Gestalt. Die Zellen weisen ein supranukleär lokalisiertes Golgi-Feld, ein rauhes endoplasmatisches Retikulum, sowie Mitochondrien vom Cristatyp auf. Das supranukleäre Zytoplasma erscheint, wie auch im Lichtmikroskop als heller Bezirk, in den Sekretvorstufen von rundlich bis ovaler Gestalt eingelagert sind. Die Oberfläche des Zylinderepithels weist, obwohl sie mit einer geringen Menge von Mikrovilli besetzt ist, im Gegensatz zu Darmepithelzellen keinen Bürstensaum auf und läßt sich dadurch eindeutig vom Darmepithel abgrenzen (BARGMANN, 1979; BANKS, 1981).

b. Inkretorisch aktive Zellen

b.a. Forschungsergebnisse im Überblick

Forschungsergebnisse der letzten Jahre haben zu der Erkenntnis geführt, daß das Epithel des Magendarmtraktes neben Resorption und Exkretion noch die Funktion einer vielfältig differenzierten, endokrinen Drüse besitzt. Es handelt sich dabei um das größte endokrine Organ des Körpers überhaupt.

Dieses Organ ist Bildungsstätte sowohl für biogene Amine (Dopamin, Histamin, Serotonin), als auch für Polypeptidhormone (früher als Gewebshormone bezeichnet), von denen z.B. das Gastrin und das Sekretin schon seit den Jahren 1902 bzw. 1906 bekannt waren, während erst im Jahre 1970 Hormone wie das "vasoactive intestinal peptide" (VIP) und das Motilin entdeckt wurden. Bildungsstätten der Amine und Polypeptide des Magendarmtraktes sind verstreut im Epithel liegende Zellen, die auf Grund ihrer besonderen Färbeeigenschaften schon im 19. Jahrhundert das Interesse der Histologen gefunden haben und deren Funktion über Jahrzehnte rätselhaft geblieben war. Die Erstbeschreibung dieser später als endokrin erkannten Zellen erfolgte durch HEIDENHAIN (1870). Ihm waren sie durch ihre Anfärbbarkeit mit Chromsalzen

aufgefallen, eine Eigenschaft, die CIACCIO (1906) veranlaßt hat, von "enterochromaffinen Zellen" (zur Unterscheidung von den chromaffinen Zellen des Nebennierenmarks) zu sprechen. Diese Bezeichung hat sich für bestimmte Typen der endokrinen Zellen bis heute erhalten, obwohl die Chromaffinität kaum noch zu ihrer Identifizierung verwendet wird. Andere Benennungen wurden diesen Zellen auch nach ihren jeweiligen Entdeckern gegeben,wie z.B. Heidenhain Zellen, Kultschitsky Zellen, Nussbaum-, Ciaccio-, Schmid-, oder Feyrter Zellen (FORSSMANN et al., 1969).
Spätere Untersucher grenzten diese Zellgruppe auch auf Grund ihrer Gelbfärbung - nach Formolfixation - ab (ASCHOFF, 1905; SCHMID, 1905).
Weite Verbreitung fanden dann die auch heute noch besonders am elektronenmikroskopischen Dünnschnitt verwendeten Methoden der Versilberung ("Argentaffinität" MASSON, 1914) bzw. der Silberimprägnation (Zugabe eines Reduktionsmittels, " Argyrophilie" MASSON, 1924; CORDIER, 1927; HAMPERL, 1932) und die Anfärbung mit Diazo-Farbstoffen (CORDIER/LISON, 1930; CLARA, 1934).
Mit diesen Methoden erfolgte, vor allem im Zeitraum zwischen 1920 und 1940,eine systematische Erforschung der enterochromaffinen (argentaffinen, basalgekörnten) Zellen des Magendarmepithels. In Studien über die Verteilung dieser Zellen und vergleichend anatomischen Untersuchungen über Vorkommen und Vorhandensein bei den verschiedenen Spezies wurde deutlich , daß in Anzahl, Verteilung und Anfärbbarkeit der enterochromaffinen Zellen erhebliche Speziesunterschiede bestehen.
Mit der Silber-Methode ließen sich zudem auch in anderen Organsystemen argentaffine bzw. argyrophile Zellen auffinden (Bronchialbaum, Schilddrüse, Nebenschilddrüse, Speicheldrüsen, Epidermis, Gallengänge, Pankreasausführungsgänge). Dies führte zu der Ver-

mutung, die argentaffinen Zellen des Verdauungstraktes seien Teil eines "diffusen - endokrinen - epithelialen Organs" (Feyrter, 1938) bzw. eines weitverbreiteten "enterochromaffinen Systems" (VIALLI/ERSPAMER, 1933; ERSPAMER/ASERO, 1952).
ASERO et al. (1952) und ERSPAMER/ASERO (1952) entdeckten, daß es sich bei der Substanz, die für die Färbereaktion verantwortlich war, bisher " Enteramin" genannt, um das 5-Hydroxytryptamin handelt, das identisch mit dem Serotonin (RAPPORT, et al., 1948 a,b,c,d,)ist.Mit dieser Entdeckung und der Zuordnung dieser Substanz zu den enterochromaffinen Zellen war die Funktion dieser Zellen scheinbar aufgeklärt.
Von morphologischer Seite her wurden nun die Färbeergebnisse der endokrinen Zellen und Veränderungen der Farbreaktionen nach experimentellen Eingriffen, oder in pathologischen Zuständen fast ausschließlich auf den Serotoningehalt dieser Zellen bezogen. Die Ergebnisse der nun folgenden Untersuchungen sind außerordentlich widersprüchlich. Dazu dürfte im wesentlichen die Tatsache beigetragen haben, daß es sich bei allen "klassichen Darstellungen" endokriner Zellen im Magendarmtrakt um Gruppenreaktionen handelt, die außer mit Serotonin mit einer ganzen Reihe anderer Substanzen reagieren und damit eindeutige, qualitative Aussagen nicht zulassen. Die unterschiedliche Anfärbbarkeit der endokrinen Zellen im Epithel des Magendarmtraktes wurde nun im Sinne eines Sekretionszyklus bzw. Reifungsvorganges einer einzelnen Zellart interpretiert, wobei die Argentaffinität die höchste Stufe der Entwicklung (und des Serotoningehaltes) dieser Zellen darstellte. FEYRTERS (1938) These von dem "diffusen - endokrinen - epithelialen Organ" als gemeinsames Merkmal der Zellen, die den Begriff ihrer endokrinen Funktion herausstellt,

stand dem Konzept von VIALLI/ERSPAMER (1933), das ausschließlich auf den Serotoningehalt bezogen war, entgegen und hat sich, wenn auch mit gewissen Einschränkungen, nach den heute vorliegenden Befunden bestätigt. Wachsende Erkenntnisse über Polypeptidhormone, verbunden mit der Einführung neuer Techniken in der Morphologie ließen vermuten, daß die endokrinen Zellen im Magendarmepithel durch mehr als einen Zelltyp repräsentiert sein mußten, und daß diese Zellen außer mit dem Serotonin, auch mit der Synthese von Polypeptidhormonen (Gastrin, Enteroglukagon, Sekretin etc.) in Verbindung zu bringen waren.

Die Untersuchungen von COALSON (1966,1969), SOLCIA et al . (1967,1968,1970), CARVALHEIRA et al. (1968), CAPELLA et al. (1969) und CAVALLERO et al. (1969) haben gezeigt, daß im Epithel des Magendarmtraktes Zellen vorhanden sind, die den Zellen der Langerhans'schen Inseln ähneln und daß sich diese Zellen klar von den serotoninhaltigen , enterochromaffinen Zellen unterscheiden lassen.

Auch Forschungsergebnisse aus der Onkologie über endokrin wirksame Tumoren und den daraus extrahierbaren Aminen und Polypeptiden legten den Schluß nahe, daß diese Tumoren aus verschiedenartigen Stammzellen hervorgehen, die auch normalerweise im Epithel vorkommen.

Die Einführung elektronenmikroskopischer Methoden hat erkennen lassen, daß sich verschiedenartige endokrine Zelltypen nach ihrer Lokalisation und nach der Struktur ihrer Sekretgranula voneinander abgrenzen lassen.

Schließlich hat die Methode des immunohistochemischen Nachweises von Polypeptidhormonen die Lokalisation verschiedener Magendarmhormone auf zellulärer Ebene erlaubt.Insgesamt zeigen die Untersuchungen, daß es im Magendarmepithel eine ganze Reihe von endokrinen

Zelltypen gibt und daß nur ein Teil im Dienste des Serotoninstoffwechsels steht (Übersichten bei CREUTZFELDT, 1970; FUJITA, 1973; GRUBE, 1976b).
In morphologischer sowie funktioneller Hinsicht ließ sich nachweisen, daß Zellen und Hormone des Magendarmepithels und des Pankreas in enger Beziehung zueinander stehen, was dazu geführt hat,nunmehr vom "gastroentero- pankreatischen System" ("GEP- System",FUJITA, 1973) zu sprechen. Neben morphologischen und funktionellen Gesichtspunkten sind auch hinsichtlich des Verhaltens gegenüber biogenen Aminen einige Gemeinsamkeiten zwischen den Zellen des Magendarmepithels und denen des endokrinen Pankreas vorhanden. So können bei einigen Spezies die endokrinen Zellen in den Langerhans`schen Inseln oder die endokrinen Zellen des Magendarmepithels neben ihren Polypeptiden auch noch biogene Amine enthalten (primärer Amingehalt) (HÅKANSON et al., 1970, 1972, 1973; FORSSMANN/GRUBE, 1973) Außerdem sind sie in der Lage, angebotene direkte Vorläufer der biogenen Amine aufzunehmem und zu decarboxylieren (sekundärer Amingehalt). Nach dieser Fähigkeit werden die endokrinen Zellen des Verdauungstraktepithels, des Pankreas und anderer Organe von PEARSE (1968) zur sogenannten APUD- Serie (amine precursor uptake and decarboxylating cells) zusammengefaßt. Die physiologische Funktion der Amine in den polypeptidhormonbildenden Zellen soll in einem modulierenden Effekt auf Synthese, Speicherung oder Abgabe der Hormone liegen.
Aktuelle Forschungsergebnisse dokumentieren, daß die entero- endokrinen Zellen grundsätzlich im Epithel des gesamten Magendarmtraktes vorkommen, besonders zahlreich sind sie jedoch im Magen und Duodenum, wo ihr Anteil auf 1-3% aller Epithelzellen veranschlagt werden kann (GRUBE, 1982).
Die Gesamtzahl endokriner Zellen im Magen entspricht bereits einer Organfläche von mindestens 23 cm^2 (MITSCHKE/BECKER, 1973). Der Magendarmtrakt ist daher

auch als das größte und am vielfältigsten differenzierte endokrine Organ des Körpers bezeichnet worden.

b.b.Sekretionsprodukte der entero- endokrinen Zellen des Gastrointestinaltraktes

Es lassen sich drei Gruppen von Sekretionsprodukten bei den endokrinen Zellen des Verdauungsapparates unterscheiden (GRUBE, 1982):

1. Amine
2. Peptidhormone
3. Enzyme

Zu 1. Amine: Das einzige biogene Monamin, das sich regelmäßig in GEP- endokrinen Zellen der Säuger und des Menschen nachweisen läßt, ist das Serotonin (5-Hydroxytryptamin), das in den EC- Zellen synthetisiert wird.Andere Amine (Dopamin, Noradrenalin, Histamin) sind hinsichtlich ihrer Präsenz in diesen Zellen auf bestimmte Spezies beschränkt oder kommen nur während der Ontogenese vor.

Die Funktion der Amine in GEP- endokrinen Zellen ist nicht eindeutig geklärt. Die Annahme, daß sie modulierend in Synthese, Speicherung und Abgabe der Peptidhormone eingreifen, hat sich, hauptsächlich wegen des methodisch schwierigen Ansatzes der experimentellen Überprüfung, bisher nicht bestätigen lassen.

Zu 2. Peptidhormone: Die Reinextraktion von Verdauungshormonen hat sich aus zwei Gründen als äußerst schwierig erwiesen. Einmal,weil die hormonproduzierenden Zellen nur sehr vereinzelt in der T. mucosa verteilt sind, zum anderen,weil die Hormone sofort von den proteolytischen Enzymen angegriffen werden, die im Verdauungstrakt vorhanden sind. (POLAK et al., 1976).

Von der Entdeckung des ersten Verdauungshormons Sekretin, bis zur Darstellung des reinen Stoffes (JORPES et al., 1961) dauerte es fast 60 Jahre. Da für 10 mg reines Sekretin etwa 10 000 Schweine nötig sind, ist das Reinhormon auch heute noch sehr schwierig zu gewinnen. Gastrin, das erstmals in gereinigter

Form im Jahre 1964 (GREGORY/TRACY) dargestellt werden konnte, blieb über lange Zeit das einzige Gastrointestinalhormon, das kommerziell herstellbar war.
Als man fähig war, die Hormone in Reinform zu gewinnen, war es auch möglich, Radioimmunassayuntersuchungen (Methode zur quantitativen Bestimmung von Antigenen oder Antikörpern unter Verwendung von radioaktiv markierten Reaktionspartnern) von Verdauungshormonen und den immunohistochemischen Nachweis der Ursprungszellen durchzuführen (BLOOM, 1974a., b.). Einzelne Zelltypen zeigen nun aber auch Immunoreaktivitäten für mehrere Peptide (z.B. Gastrin und Glukagon Zellen). Das auf die GEP-endokrinen Zellen übertragene "Dale'sche Prinzip" (ein Zelltyp = ein Hormon), scheint damit in Frage gestellt zu sein (GRUBE, 1982).
Grundsätzlich müssen immunohistochemische Befunde allerdings, soweit sie nicht mit anderen Untersuchungstechniken (Chromatographie, Radioimmunassey, Bioassey) korrelierbar sind, mit gewisser Zurückhaltung interpretiert werden. Abgesehen von Färbeartefakten (Bindung der Antikörper durch nicht immunologische Mechanismen), wird die Interpretation immunologischer Befunde in diesen Zellen hauptsächlich durch folgende Gegebenheiten erschwert:
Viele Peptide sind einander hinsichtlich ihrer Aminosäuresequenzen ähnlich. Solche Peptide werden zu Hormonfamilien zusammengefaßt (z.B. Sekrektin-Familie mit Sekretin, Glukagon, GLI="glucagon-like immunoreactats", VIP="vasoaktives intestinales Polypeptid").
Peptidhormone kommen in unterschiedlichen molekularen Formen vor, so sind beispielsweise für das Gastrin bis zu sechs molekulare Varianten beschrieben worden.
Vermutlich alle Peptidhormone werden als relativ hochmolekulare Prohormone synthetisiert, die dann enzymatisch in die aktiven (sezernierten) Peptide aufgespalten werden.
Die bei radioimmunologischen und immunocytochemischen Untersuchungen verwendeten Antikörper sind nicht gegen

ganze Peptidmoleküle, sondern gegen durchschnittlich drei bis sieben Aminosäuren gerichtet.

Aus den aufgeführten Punkten ergibt sich, daß aus einer positiven Immunreaktion nicht a priori auf die Präsenz eines jeweils bestimmten und biologisch aktiven Hormons geschlossen werden darf.
Grundsätzlich kann man den Verdauungshormonen eine mehr oder weniger festgelegte Funktion zuordnen, im Gegensatz zu den biogenen Monaminen, die eher ein diffuses Wirkungsspektrum (Einfluß auf die Motilität des Gastrointestinaltrakts, Proliferation des gastrointestinalen Epithels, evtl. Effekt auf Synthese, Speicherung oder Sekretion der Peptidhormone) aufweisen (GRUBE, 1976a.).

zu 3. Enzyme: Außer Aminen und Polypeptiden wurden in GEP-endokrinen Zellen auch verschiedene Enzyme nachgewiesen. Es sind dies zum einen Enzyme, die am Metabolismus von Aminen beteiligt sind (DOPA-Decarboxylase, Monaminoxydasen), zum anderen bestimmte Esterasen und Dehydrogenasen. Ein einheitliches Enzymmuster, wie es ursprünglich postuliert worden war, hat sich jedoch bisher nicht bestätigen lassen. Als "Marker Enzym" für alle APUD-Zellen wird nunmehr die Neuronen-spezifische Enolase, ein in den Glykogenabbau eingeschaltetes Enzym, angesehen (GRUBE, 1982).

b.c. Nomenklatur
Im älteren Schrifttum erfolgte die Bezeichung der endokrinen Zellen im Magendarmepithel überwiegend nach morphologischen Gesichtspunkten (z.B. "basalgekörnte Zelle") oder nach färberischem Verhalten (z.B. "gelbe ", "argentaffine ", "argyrophile ", "helle ", "enterochromaffine Zelle") bzw. auch den Eigennamen der Entdecker (z.B."Heidenhain Zelle"). Seit 1940 hat sich eine Nomenklatur durchgesetzt, die in Anlehnung an die Inselzell-Nomenklatur die einzelnen, endokrinen Zelltypen des Verdauungsapparates mit Großbuchstaben bezeichnet, ohne allerdings dabei nach

einem einheitlichen Prinzip zu verfahren (CREUTZFELDT, 1970; SOLCIA et al., 1981).
Die Bezeichungen entsprechen entweder der älteren, rein katalogisierten Nomenklatur (A,B,C und D Zellen), den Abkürzungen früher verwendeter Begriffe (z.B. EC-Zelle für enterochromaffine Zelle), der Beschreibung der Sekretgranulagröße des jeweiligen Zelltyps (L-Zelle für "large granules containing cell", entsprechend I-Zelle für "intermediate cell" und S-Zelle für "small cell") oder auch den in bestimmten Zelltypen nachgewiesenen Peptidhormonen (G-Zelle für Gastrin, N-Zelle für Neurotensin).
Im Oktober 1969 einigten sich im Wiesbadener Symposium Forschungsgruppen aus Pavia, Genf und London auf eine gemeinsame Einteilung, in der sechs Arten von endokrinen Zellen zu den bekannten EC-Zellen dazugenommen wurden.
Nach histochemischer und ultrastruktureller Erforschung weiterer neuer Zellarten wurde eine Revision der Wiesbadener Klassifikation notwendig. Im Symposium von Bologna wurde 1973 eine verbesserte Wiesbadener Einteilung erarbeitet, zu der in den darauffolgenden Jahren neuentdeckte Zelltypen dazugezählt werden mußten. Heute kennt man beim Säuger insgesamt 22 verschiedene endokrine Zellen, deren Funktion, wie beispielsweise bei den P- und X-Zellen noch weitgehend unaufgeklärt ist (SOLCIA et al., 1975; GRUBE, 1982).

b.d. Morphologie der entero-endokrinen Zellen

Gemeinsame Merkmale der endokrinen Zellen im Lichtmikroskop:

Es gibt eine Vielzahl von Färbemethoden, mit denen die entero- endokrinen Zellen dargestellt werden können. Von den etwa 100 veröffentlichten Methoden werden die folgenden normalerweise angewendet:
Silber-Imprägnation (argentaffine und argyrophile Reaktionen), (SINGH, 1964)

"maskierte" Metachromasie (Anfärbung mit basischen Farbstoffen nach Säurehydrolyse des Gewebes), (CAPELLA/SOLCIA,1972)
und die Blei-Hämatoxylin Methode (SOLCIA et al., 1969).
Die entero- endokrinen Zellen, die spezifisch mit einer dieser Methoden angefärbt werden, zeigen folgende Merkmale:
Sie gleichen, was Größe und Form anbelangt, ihren nicht endokrinen Nachbarzellen. Sie besitzen im Magen- und Darmbereich ovale oder pyramidenförmige Gestalt. Abgesehen von einigen endokrinen Zelltypen im Magen von der "geschlossenen" Art, wie z.B. den EC-Zellen (FUJITA/KOBAYASHI, 1973) reichen die endokrinen Zellen in der Regel mit ihrem apikalen Anteil bis ins Lumen hinein (" offener" Typ) und weisen einen gut entwickelten Bürstensaum auf. Die Basis der entero- endokrinen Zellen ist häufig gegenüber den angrenzenden Zellen erweitert. Gelegentlich können lange basale Fortsätze beobachtet werden. Der Kern ist gewöhnlich rund und "vesikulär", d.h. daß ein geringer Gehalt an Heterochromatin sichtbar ist. Das Zytoplasma der endokrinen Zellen ist heller als das der Nachbarzellen (FEYRTER, 1938: "Helle-Zellen-Organ"). Die spezifischen Granula werden hauptsächlich in der basalen Region abgesondert (CLARA, 1933: "basal gekörnte Zellen").
Selbst im Auflösungsbereich der Lichtmikroskopie zeigen die meisten der oben angeführten Methoden Unterschiede zwischen verschiedenen endokrinen Zelltypen, was die Größe und die Anfärbbarkeit ihrer Sekretgranula betrifft. Nervenendigungen bzw. kleinere Nervengeflechte, die regelmäßig mit endokrinen Zellen in Verbindung treten, konnten bisher nicht beobachtet werden (GRUBE, 1976 a).

Gemeinsame Merkmale der endokrinen Zellen im Elektronenmikroskop:

Neben ihrem Verteilungsmuster in den unterschiedlichen Gebieten des Gastrointestinaltrakts ist das Hauptkriterium zur Unterscheidung der verschiedenen entero-endokrinen Zelltypen die Größe, Form und Elektronendichte ihrer Granula.
Gemeinsam dagegen besitzen die endokrinen Zellen folgende ultrastrukturelle Eigenschaften: Ein im Vergleich zu benachbarten, nicht endokrinen Zellen helles Zytoplasma; die Mitochondrien, vom Cristatyp sind relativ klein und gestreckt; der Golgi-Apparat ist gut entwickelt und supra- oder auch paranukleär gelegen. Man kann das Vorkommen von rauhem, sowie glattem endoplasmatischem Retikulum beobachten, glattes ER tritt vor allem in Form von Vesikeln auf. Freie Ribosomen, die häufig zu Polyribosmen angeordnet sind, glatte mikropinocytotische sowie auch umhüllte Vesikel, die besonders nahe der Basis der Zelle zu finden sind, Lysosomen und auch gelegentlich paraplasmatische Strukturen, die an Fetttropfen erinnern, charakterisieren ebenfalls das Bild der endokrinen Zelle. Hauptsächlich in Kernnähe finden sich Mikrofilamente, während Mikrotubuli mehr apikal lokalisiert sind. Die Mikrofilamente erscheinen entweder als Tonofilamente zusammen mit Desmosomen oder als freie Bündel, diese hauptsächlich in Kernnähe. Der deutliche Bürstensaum ist typisch für diesen Zelltypus. Die Mikrovilli sind gewöhnlich dicker und beträchtlich länger als die ihrer nicht endokrinen Nachbarzellen. Ihnen wird eine Rezeptorfunktion zugeschrieben.
Während die oben beschriebenen Zellorganellen und die metaplastischen Strukturen nahezu allen endokrinen Zelltypen gemeinsam sind, werden die Sekretgranula als typische Merkmale der jeweils unterschiedlichen Gruppen von entero- endokrinen Zellen angesehen. Die Granula unterscheiden sich in Größe (150 bis 450 nm),

Gestalt (polymorph, oval, rund), Elektronendichte und ihrer Matrix-Struktur. Basierend auf diesen Unterscheidungsmerkmalen können bislang 16 verschiedene Zelltypen beschrieben werden (SOLCIA et al., 1975; GRUBE, 1976b; GRUBE/FORSSMANN, 1979).

Endokrine Zellen sind tierartlich unterschiedlich den Magen- und Darmdrüsen entlang verteilt und befinden sich auch im Antrum pylori vornehmlich in den beiden unteren Dritteln der Drüsen, während sie, wenn überhaupt, nur ganz vereinzelt auch im Bereich des oberen Drüsendrittels beobachtet werden können (FUJITA/KOBAYASHI, 1971; McGUIGAN/GREIDER, 1971; GREIDER et al., 1972; PEARSE/BUSSOLATI, 1972; SOLCIA et al., 1975).

Zahlenmäßig am häufigsten treten G-Zellen auf. Das durchschnittliche Hundeantrum enthält nach DELANEY et al. (1978) etwa 35 Mio. G-Zellen(500000/cm² Antrummukosaoberfläche), ein Wert, der nach COWLEY et al. (1975) auch dem bei der Katze entspricht. TAKASHI et al. (1979) kommen jedoch zu einem Ergebnis von 16,6 Mio. G-Zellen im Antrum pylori, wobei die größte Anzahl pro Einheit Mucosaoberfläche entlang der großen Kurvatur des Antrum pylori zu finden ist.

b.e. Speziesunterschiede

Zellart	Spezies	Autoren
G-Zelle	Mensch	PEARSE/BUSSOLATI (1970) GREIDER et al. (1972) DUBOIS et al. (1976) TRACK et al. (1979) ASKEW et al. (1980) IWANAGA et al. (1980)
	Hund	KUBEŠ et al. (1974) DELANEY et al. (1978) TAKASHI et al. (1979) GRUBE/WEBER (1980)
	Katze	FORSSMANN/ORCI (1969) COWLEY et al. (1975)
	Ratte	MORTENSEN et al. (1978) TRACK et al. (1978) LEHY et al. (1979) GRUBE (1980)
	Affe	HELMSTAEDTER et al. (1977)
	Ochse	RIZZOTTI et al. (1980)
	Schaf	OOMORI (1983)
EC-Zelle	Mensch	SASAGAWA et al. (1970) KOBAYASHI et al. (1971) RUBIN (1972)
	Hund	KUBEŠ et al. (1974)
	Katze	VASSALLO et al. (1969) FORSSMANN/GRUBE (1973)
	Ratte	FORSSMANN et al. (1969) FORSSMANN/GRUBE (1973)
	Ochse	RIZZOTTI et al. (1980) DOMENEGHINI/CASTALDO (1981)
	Schaf	OOMORI (1983)
	Schwein	CAPELLA/SOLCIA (1972)
	Kaninchen	CAPELLA et al. (1969)
ECL-Zelle	Mensch	KOBAYASHI et al. (1971) VASSALLO et al. (1971) RUBIN (1972)
	Hund	KUBEŠ et al. (1974)
	Katze	VASSALLO et al. (1969) YAMADA et al. (1982)

Zellart	Spezies	Autoren
ECL-Zelle (Forts.)	Ratte	FORSSMANN et al. (1969) CAPELLA et al. (1971) HÅKANSON et al. (1976)
	Ochse	DOMENEGHINI/CASTALDO (1981)
	Schaf	OOMORI (1983)
	Kaninchen	CAPELLA et al. (1969)
D-Zelle	Mensch	SASAGAWA et al. (1970) KOBAYASHI et al. (1971) RUBIN (1972) DUBOIS/PAULIN (1976) ORCI et al. (1976) TRACK et al. (1979)
	Hund	KUBEŠ et al. (1974)
	Katze	VASSALLO et al. (1969)
	Ratte	ALUMETS et al. (1979) LEHY et al. (1979)
	Affe	HELMSTAEDTER et al. (1977)
	Ochse	RIZZOTTI et al. (1980) DOMENEGHINI/CASTALDO (1981)
	Schaf	OOMORI (1983)
	Schwein	CAPELLA/SOLCIA (1972)
	Kaninchen	CAPELLA et al. (1969)
D_1-Zelle	Mensch	SASAGAWA et al. (1970) KOBAYASHI et al. (1971)
	Hund	KUBEŠ et al. (1974)
	Ratte	FORSSMANN et al. (1969)
	Ochse	RIZZOTTI et al. (1980) DOMENEGHINI/CASTALDO (1981)
	Schaf	OOMRI (1983)
	Schwein	CAPELLA/SOLCIA (1972)

B. Funktion der Tunica mucosa des Magens

1. Einflüsse auf die Schleimhaut

Die Sekretionsaktivitäten der Magenschleimhaut können im wesentlichen in drei Phasen eingeteilt werden (ETTINGER, 1975; JOHNSON, 1977; BANKS, 1981; GROSSMANN, 1981):

Cephale Phase

Die cephale Phase wird sowohl von dem Anblick, dem Geruch als auch der Erwartung der Nahrung bzw. des Futters und danach auch von seiner Anwesenheit im Mundbereich ausgelöst. Vagusimpulse stimulieren die Magensaftsekretion und setzen das Hormon Gastrin aus der Tunica mucosa der Pylorusdrüsen frei. Dieses Hormon, das nun in der Blutbahn zirkuliert, erhöht die gastrointestinale Motilität und bewirkt die Ausschüttung von Pepsinogen und HCl aus den Magendrüsen. Zusätzlich stimuliert das Gastrin die Sekretion von Bicarbonat, Enzymen und Insulin aus dem Pankreas, sowie des Hormons Sekretin aus der Duodenalmukosa. Daneben werden mittels Acetylcholinfreisetzung durch den N.vagus auch die schleimbildenden Epithelzellen aktiviert. Der Magensaft, der während der cephalen Phase sezerniert wird, weist HCl und Pepsinogen in hohen Konzentrationen auf.

Gastrale Phase

Die gastrale Phase der Magensekretion beginnt, wenn der Nahrungsbrei in den Magen gelangt und dauert bis zur vollständigen Magenentleerung an. Durch die im Magen befindliche Nahrung selbst, sowie die dadurch bedingte Ausdehnung des Organs, werden viscerale afferente Nervenfasern aktiviert, die über den N.vagus wiederum höher gelegene Zentren stimulieren. Die Reflexsekretion kommt zustande, wenn viscerale efferente Fasern des N.vagus die schleim- und gastrinproduzierenden Zellen zur Ausschüttung

anregen (LICHTENBERGER et al., 1980; NOYER et al., 1980,SIRCAR et al., 1980; BANKS, 1981).
BARRINGTON/DOCKRAY (1976) gehen näher auf den Mechanismus der Gastrinfreisetzung ein. Ganzes, unverdautes Protein, z.B. Serumalbumin ist bei Hunden ein schlechter Stimulus zur Gastrinausschüttung. Nachdem sie jedoch durch Pepsin einem Verdauungsprozeß unterworfen war, sowie einer Dialyse, die kleinere Peptide und Aminosäuren entfernt hat, ist die entstandene Polypeptidmischung ein potenter Stimulus der Hormonausschüttung. Ebenfalls stimulierend auf die Gastrinfreisetzung wirken freie Aminosäuren, sowie Hypoglykämie, Calcium, Acetylcholin, einige Anästhetika und Reserpin (SOLCIA et al., 1975). Kohlenhydrate und Fette nehmen lediglich indirekt Einfluß, indem sie zu einer Magenerweiterung führen.
Die Gastrinausschüttung endet, wenn der Inhalt des Pylorusgebietes genügend sauer geworden ist, da die Hormonproduktion durch einen niedrigen pH-Wert in dieser Region der Magenmukosa gehemmt wird.

Intestinale Phase

Die intestinale Phase beginnt, wenn der Chymus ins Duodenum gelangt. Produkte der Eiweiß- und Fettverdauung lösen die Ausschüttung des Hormons Cholezystokinin-Pankreozymin aus der Duodenalmukosa aus. Neben anderen Auswirkungen agiert dieses Hormon als Inhibitor der gastrinstimulierten HCl-Ausschüttung. Bei der Katze dagegen wirken sowohl intraduodenales Fett als auch Cholezystokinin stimulierend auf die gastrale HCl-Sekretion (ETTINGER, 1975).
Die Duodenalmukosa setzt außerdem auch das Hormon Sekretin als Antwort auf die Säure im Chymus frei. Sekretin besitzt mehrere Wirkungsweisen, darunter auch eine Hemmung der gastrinstimulierten Säuresekretion und der Magenmotilität.
Auf diese Weise wird die Magensekretion durch Bestandteile der Nahrung mittels humoraler und nervöser

Mechanismen gesteuert und reguliert.

Diesen drei Phasen der Magensekretion bzw. Inkretion können auch verschiedenartige Formen der Stimulation, nämlich die direkte und die indirekte zugeordnet werden:

1. Als direkte, auch mechanische Stimulation kommt nur der Einfluß der Nahrung selbst in Betracht. Das einschichtige Zylinderepithel, das den größten Anteil der Magenschleimhaut bildet, stößt sein Sekret, den zähen, alkalischen Magenschleim beim Menschen kontinuierlich aus. Eine Antwort auf direkte wie auch indirekte Reize kann also nur in einer vermehrten Schleimabgabe erfolgen. Pepsin und HCl werden erst nach Gastrineinwirkung freigesetzt. Lediglich bei den entero- endokrinen Zellen ist der Mechanismus der Reizbeantwortung noch nicht völlig geklärt. In der Regel stehen die G-Zellen sowohl mit der basalen Lamina als auch mit dem Lumen der Pylorusdrüsen in Verbindung (SOLCIA et al., 1975). Die lumenseitigen Endigungen weisen oft Mikrovilli, pinocytoseähnliche Vesikel, Cilien und Centriolen auf. So ist es als wahrscheinlich anzusehen, daß diese Strukturen beim Mechanismus der Zellstimulation durch luminale Einflüsse, seien sie chemisch oder mechanisch, eine Rolle spielen.

Es konnte bewiesen werden, daß das gastrinfreisetzende Potential einiger Mageninhaltsstoffe in Beziehung zu ihrer Absorptionsrate durch die Pylorusmukosa steht. Noch nicht bestätigt hingegen ist die Theorie der direkten Absorption gewisser Stimuli durch die lumenständige Seite der G-Zelle oder auch die Möglichkeit der Interaktion von Lumeninhalt mit einem Rezeptor, der auf der lumenständigen Seite der G-Zelle lokalisiert wäre (BARRINGTON/DOCKRAY, 1976).

2. Zu den Möglichkeiten der indirekten Stimulation zählen:

a. Nervensystem

Die schleimbildende Parietalzelle wird nach Untersuchungen von OLBE (1980), FELDMANN et al. (1981) und GROSSMANN (1981) auf direktem Wege vom Nervus Vagus stimuliert. CROCKET et al. (1981) können elektronenmikroskopisch vagale Innervation von Magenepithelzellen mit Kontaktstellen bei Rattenmägen nachweisen. Unmyelierte Axone von 0,06 bis o,02µm Durchmesser, die das verbindende Gewebe zwischen Epithelzellen durchstossen,können von ihnen dargestellt werden.
Die nervöse Beeinflussung endokriner Zellen hingegen scheint auf andere Weise stattzufinden. LECHAGO/BARAJAS (1981) beschreiben Lücken von 200 bis 500 nm zwischen Ratten-G-Zellen und dem nächstliegenden Axon, das häufig große, dichte Vesikel enthält. Ungeklärt ist somit, ob eine vagale, cholinergische Hemmung der Gastrinfreisetzung das Ergebnis einer direkten nervösen Beeinflussung der G-Zelle ist oder ob dies durch Freisetzung einer Inhibitorsubstanz von bisher noch nicht bekanntem Ursprung geschieht.
Nach GROSSMANN (1979) wirkt Atropin eher fördernd als hemmend auf eine vagale Gastrinfreisetzung, was bedeutet, daß die Vaguswirkung sich sowohl aus stimulierenden als auch aus hemmenden Komponenten auf die G-Zelle zusammensetzen könnte. Durch eine Vagotomie wird die Gastrinfreisetzung eher noch verstärkt als gehemmt, was entweder durch Wegfall des hemmenden Anteils der Vaguswirkung oder aber durch einen bisher noch unbekannten Mechanismus bewirkt wird.

b. Hormonelle Beeinflussung

Die Hormone der entero-endokrinen Zellen können entweder ihre Umgebung direkt beeinflussen, d.h. auf parakrine Weise oder sie können Zielorgane über einen endokrinen Weg, also über die Blutbahn erreichen

Die Hormone des Gastrointestinaltrakts, die in den Zellen angetroffen werden, werden auch innerhalb dieser Zellen synthetisiert und nicht etwa an einem anderen Ort produziert und dann nur in den entero- endokrinen Zellen gespeichert. Sie werden via Exocytose an den lateralen bzw. basalen Seiten der Zelle ausgeschleust. Ihre primären Ziele dürften, obwohl das noch nicht hinreichend bewiesen ist, benachbarte intraepitheliale Zellen, glatte Muskelfasern von Blutgefäßen und die Muskellagen des Verdauungsapparates sein. Zusätzlich werden sie auch ins Blutgefäßsystem abgegeben, um nach dem klassischen Konzept der endokrinen Kontrolle der Verdauungsfunktionen Zielorgane wie z.B. die Gallenblase oder das exokrine Pankreas zu beeinflussen (GRUBE/FORSSMANN, 1979).

Man kann behaupten, daß der Stimulus für die enteroendokrinen Zellen vom Lumen her kommt und demgemäß als exogen zu bezeichnen ist. Zellen, die jedoch auf exogenen Reiz reagieren bzw. diesen weitergeben, werden im allgemeinen nicht als endokrine Zellen bezeichnet, sondern eher als Sinneszellen. Dementsprechend können die entero- endokrinen Zellen also auch "Tastzellen des Verdauungsapparates" genannt werden (FUJITA/KOBAYASHI, 1973), die lediglich ihre Verbindung zum Nervensystem verloren haben.
Die japanische Schule bezeichnet sie auch als Paraneurone. Danach könnten die Hormone der endokrinen Zellen auch als Neurotransmitter interpretiert werden. Diese Anschauung wird unterstützt durch die Tatsache, daß einige Polypeptidhormone sowohl in den endokrinen Zellen des Verdauungstraktes als auch im zentralen und peripheren Nervensystem nachgewiesen werden konnten.

c. Immunzelluläres System:

In der Konfrontation des menschlichen Organismus mit infektiösen aber auch nicht infektiösen Agentien stellen die Schleimhäute, besonders die des Gastrointestinaltraktes und des Respirationstraktes einen zentralen Angriffspunkt dar. Sie repräsentieren ein großflächiges Gebiet, das vor dem Eindringen pathologischer Organismen und toxischer Stoffe geschützt werden muß. Zu den in der Magen- und Darmmukosa lokalisierten Abwehrfunktionen gehört neben unspezifisch protektiven Mechanismen, wie mechanischen Barrieren und der mukoperistaltischen Funktionseinheit (z.B. Verdauungssäften),vor allem die spezifische, vom darmassoziierten Immunsystem ausgehende Immunantwort (WALKER/ISSELBACHER, 1977; HALL, 1979; KAGNOFF, 1981; HOWIE/McBRIDE, 1982; NIXON et al., 1982; SCHMIEGEL et al., 1982).
Mit jeder Nahrungsaufnahme kommt die Schleimhaut des Magens in Kontakt mit Substanzen, die als Antigene angesehen werden können. Die Resorption von Proteinen und deren Spaltprodukten wird, so weiß man aus tiefer gelegenen Darmabschnitten, von der Immunitätslage beeinflußt (KAGNOFF, 1981; WALKER, 1981; TEICHMANN, 1983). So können beispielsweise bei oraler Gabe eines Antigens nach vorausgegangener Sensibilisierung von SEIFERT et al. (1979) Durchblutungsänderungen im Gastrointestinaltrakt nachgewiesen werden.
WALKER/ISSELBACHER (1977) führen aus, daß ein effektiver Abwehrmechanismus der epithelialen Oberfläche, die ja Kontaktfläche für Antigene verschiedenster Art (Nahrungsmittelproteine, sowie auch Bakterien und andere infektiöse Keime) ist, durch die Gegenwart der intestinalen Antikörper gebildet wird. Diese Antikörper kontrollieren die bakterielle Vermehrung, neutralisieren Viren und verhindern das Eindringen von Enterotoxinen und gastrointestinalen Antigenen. Die Voraussetzung jeglicher Immunreaktion ist die Aufnahme

eines Fremdeiweißes, eines Antigens oder Allergens durch die Schleimhaut. Im Darm erfolgt die Resorption von Makromolekülen wahrscheinlich durch besondere, jugendliche Epithelzellen, sog. M-Zellen (M= microfold). Nur wenn das Antigenangebot sehr groß ist, erfolgt eine Resorption auch über die übrigen Enterozyten des Dünndarms (FAHRLÄNDER, 1982). Durch diesen Erstkontakt mit einem Antigen wird der normale Immunapparat des Magen- Darmtraktes stimuliert. Die nächste Gabe wird bereits durch in das Lumen sezernierte IgA-Immunglobuline abgefangen, deren Bildung von Plasmazellen in der Lamina propria mucosae, die sich zu antikörpersezernierenden Zellen umformen, bewirkt wird. Es kommt zur Bildung eines Antigen/Antikörperkomplexes, der an der Glykokalyx der Dünndarmepithelien haftet und anschließend durch Verdauungsfermente abgebaut werden kann (WALKER/ISSELBACHER, 1977; FAHRLÄNDER, 1982; SCHMIEGEL et al., 1982).

Zellen, die primär zum Immunsystem gehören, besitzen Ia-Antigene (immune response associated cell surface antigens), deren einzig bekannte biologische Rolle es ist, an Zell-zu-Zell vermittelten Ereignissen teilzunehmen, die Lymphozyten und Makrophagen betreffen.
Neben den Interaktionen zwischen Zellen des Immunsystems gehen auch Ia positive Immunzellen Verbindungen mit anderen Zellarten, wie Epithelzellen des Gastrointestinaltraktes, der laktierenden Mamma und des retikuloepithelialen Systems des Thymus ein. Es wird angenommen , daß all diese Interaktionen durch Ia-Antigene vermittelt werden (MONGINI et al., 1978; WIMAN et al., 1978; FORSUM et al., 1979; OKUDA et al., 1980; NATALI et al., 1981).
Ia-Antigen tragende Zellen können immunfluoreszenzmikroskopisch unter anderem im Darm nachgewiesen werden (WIMAN et al., 1978; NATALI et al., 1981; SELBY et al., 1981). Sie befinden sich in lymphoiden und auch in nichtlymphoiden Geweben des Gastrointestinal-

traktes.
Lichtmikroskopisch sind in der Lamina propria mucosae der Magenschleimhaut lymphoide Zellen bekannt. Inwieweit diese in spezifische Abwehrvorgänge mit einbezogen sind, ist ungeklärt. Die Fragestellung, inwieweit eine Stimulation der Sekretionsprozesse der Magenschleimhaut durch immunologische Vorgänge bewirkt werden kann, ist von TEICHMANN (1983) in Untersuchungen über lokale Kreislaufparameter nach verschiedenen Formen der Vagotomie, sowie elektronen- und immunfluoreszenzmikroskopischen Studien der Magenschleimhaut vorsensibilisierter Hunde im Vergleich zu nicht sensibilisierten Tieren bearbeitet worden. Beiden Tiergruppen wurde intragastral ein Antigen verabreicht. TEICHMANN kommt zu dem Ergebnis, daß bei den vorsensibilisierten Tieren kurz nach Antigenkontakt ein steiler Anstieg des Serumgastrins und eine Durchblutungssteigerung in der Tunica mucosa des Antrum pylori, sowie des Bulbus duodeni zu verzeichnen ist.
Seine doppelimmunfluoreszenzmikroskopischen Untersuchungen ergeben, daß Bindungsstellen für das Antigen bei den sensibilisierten Tieren nachweisbar sind und auf Ia positiven Zellen repräsentiert zu sein scheinen. Mit rasterelektronenmikroskopischem Bildmaterial dokumentiert er weiterhin einen Anstieg der Schleimproduktion bei vorsensibilisierten Hunden im Gegensatz zur Kontrollgruppe.

2. Reizbeantwortung und Auswirkung der Stimulation auf das Strukturbild der Schleimhaut

FORSSMANN et al. (1969) haben die Ultrastruktur und den Sekretionszyklus der gastrinproduzierenden Zelle untersucht und sind zu folgendem, erst 1982 von HÅKANSON et al. in Frage gestellten Ergebnis gekommen: Normale G-Zellen von Tieren, die ad libitum gefüttert worden sind, zeigen Sekretgranula von unterschiedlicher Dichte. Nach 24 stündigem Fasten weisen diese Zellen unterschiedslos dichtgefüllte Granula auf. Nach darauffolgender Fütterung erscheinen die Zellen degranuliert, die Membranstrukturen der Granula sind jedoch nach wie vor erhalten, zeigen aber keinen Inhalt. Eine Stimulation der Schleimhaut würde demnach mit Degranulation der G-Zellen beantwortet werden.

FUJITA/KOBAYASHI (1971) erzeugen experimentell eine Granulafreisetzung aus den endokrinen Zellen des Hundepylorus indem sie, mittels eines Katheders HCl in den Magen applizieren, somit also den pH-Wert erniedrigen. Nach 30 Minuten stellen sie im Gegensatz zur Kontrollgruppe eine emiocytotische Freisetzung vor allem der D-Zellgranula fest und schließen daraus, daß Sekretin aus den D-Zellen die Säureproduktion des Magens selbst hemmt.

TRACK et al. (1978) kommen bei einem Versuch mit Ratten auf ein Ergebnis, das die Theorie von FORSSMANN et al. (1969) unterstützt: Degranulation postprandial, höchster G-Zellgranula-Dichte-Index beim fastenden Tier.

ASKEW et al. (1980) können keine Beziehung zwischen G-Zellanzahl und der Fähigkeit des Gewebes, Gastrin zu sezernieren, finden.

Nach Ansicht von CREUTZFELDT (1970) findet die Gastrinfreisetzung durch Diffusion statt, während MORTENSEN et al. (1978) der Meinung sind, die Freisetzung erfolge durch Exocytose.

MORTENSEN/MORRIS (1977) belegen, daß die Ultrastruktur von G-Zellen und deren Granula mehr von Fixationsbedingungen als von Gastrinfreisetzung beeinflußt wird, was die bisherigen Ergebnisse insgesamt in Frage stellen würde.
Eine zu oben Genanntem recht widersprüchliche Theorie haben HÅKANSON et al. (1982). Sie gehen davon aus, daß das Aussehen der Granula grundsätzlich nicht so sehr fütterungsabhängig ist, wie bisher allgemein angenommen, sondern daß die unterschiedlichen Granulaformen Stadien eines fortlaufenden Reifungsprozesses sind, der durchlaufen werden muß. Sie stellen die Behauptung auf, daß die neugeformten Golgi-assoziierten Granula in der Gastrinzelle klein und elektronendicht erscheinen und daß mit zunehmender Reifung die Granula größer und weniger dicht werden. Gleichzeitig wandern sie vom Golgi-Gebiet in die Peripherie. Ihre Theorie basiert auf einem Vergleich zwischen der hochaktiven Gastrinzelle von fundektomierten Katzen (pH-Wert im Pylorus steigt, die G-Zellen müssen aktiver werden) und den weniger aktiven Zellen fastender, unoperierter Katzen.

III. Material und Methode

1. Untersuchungsmaterial

Als Untersuchungsmaterial dienten Schleimhautproben aus dem Antrum pylori von 15 Mischlingshunden (durchschnittliches Körpergewicht 10 bis 15 kg). Die Tiere wurden im Tierstall des Instituts für Chirurgische Forschung der Universität München, Klinikum Großhadern gehalten. Die veterinärmedizinische Überwachung erfolgte durch Herrn Prof. Dr. med., Dr. med. vet. C. Hammer.
Die Hunde waren für mindestens 10 Tage in Quarantäne. Sie wurden mit Telmin^{R} (Fa. Jansen, Pharmazeutika; Bad Homburg) entwurmt, sowie mit Candur^{R} SHL (Behringwerke, Marburg) gegen Staupe, Hepatitis und Leptospirose geimpft.

2. Sensibilisierung der Hunde mit menschlichem Gammaglobulin

Parenterale Vorsensibilisierung

Zur Untersuchung eines möglichen Einflusses immunologischer Reaktionen auf die gastrointestinale Hormonfreisetzung im allgemeinen sowie auf die Funktion der Magenschleimhaut im speziellen, wurde ein Teil der Hunde zunächst systemisch immunisiert.
Als Antigen wurde ein für den Hund unbekanntes Protein, nämlich humanes Gammaglobulin (HGG), gewählt. Den Tieren wurde in einwöchigem Abstand 0,1g HGG (Sandoglobulin^{R}), vermischt mit 2 ml komplettem Freundschem Adjuvans (Behringwerke, Marburg) durch intramuskuläre Injektionen beidseits in den M.glutaeus verabreicht.
Nach 4 bis 5 Wochen erfolgte eine periphere venöse Blutabnahme. Aus dem Plasma wurde durch den Doppelimmundiffusionstest nach OUCHTERLONY das Vorhandensein präzipitierender Antikörper getestet. Als positive

Reaktion wurde der Nachweis von geraden Präzipitationslinien gewertet. Bei negativem Ergebnis wurden die Hunde weiter sensibilisiert, bis eine Präzipitation eindeutig nachweisbar war.
Nach sechswöchiger parenteraler Sensibilisierung konnte bei allen Tieren dieser Versuchsgruppe eine Antikörperbildung gegen HGG festgestellt werden.

Perorale Sensibilisierung

Nach Narkotisierung der Hunde mit Narcoren^{R} wurde als einmaliger intragastraler Stimulus über eine Magensonde 1g HGG,gelöst in 100 ml Wasser verabreicht.
Die Tiere wurden anschließend entweder sofort oder nach einer Einwirkzeit des Antigens auf die Magenschleimhaut von 5, 15 bzw. 30 Minuten durch zusätzliche Gabe einer Überdosis Narcoren^{R} getötet.

3. Versuchsanordnung

Die Versuchsanordnung bestand aus vier Tiergruppen (Siehe auch Tab. 1)

Gruppe I Kontrollgruppe (keinerlei Vorbehandlung der Tiere)

Gruppe II Perorale Sensibilisierung, Tötung der Tiere nach 5, 15 bzw. 30 Min. Einwirkdauer des Antigens HGG

Gruppe III Sechswöchige parenterale Vorsensibilisierung, Tötung der Tiere ohne weitere Vorbehandlung

Gruppe IV Sechswöchige parenterale Vorsensibilisierung, danach perorale Sensibilisierung, Tötung der Tiere nach 5, 15 bzw. 30 Min. Einwirkzeit des Antigens

	Gruppe I	Gruppe II	Gruppe III	Gruppe IV
Anzahl der Tiere	3	3	3	6
parenterale Vorsensibilisierung mit 0.1 g HGG vermischt mit 2ml Freund'schem Adjuvans, i.m., 5 - 6 Wochen	-	-	+	+
perorale Sensibilisierung mit 1g HGG in 100ml Wasser, intragastral	-	+	-	+
Tötung der Tiere mit Narcoren®	sofort nach Narkoseeintritt	nach 5 min 15 min 30 min Einwirkzeit von HGG	sofort nach Narkoseeintritt	nach 5 min 15 min 30 min Einwirkzeit von HGG

Tab.1 Versuchsanordnung

4. Histologische Untersuchungsmethoden

a. Lichtmikroskopie:

Für die Parablasteinbettung wurden Wandabschnitte (1x0,5 cm Größe) aus dem Antrum pylori sämtlicher Tiere entnommen, 48 Stunden in 6%iger Glutaraldehydlösung (GAH in 0,15 M Natriumcaccodylatpuffer, pH 7,3; 310 m osmol) bei + 4°C fixiert und nachfolgend zweimal je 24 Std. in Waschlösung (0,15 M Natriumcaccodylatpuffer mit 0,2 M Saccharose, pH 7,3; 310 m osmol) gewaschen.
Die Entwässerung erfolgte durch eine aufsteigende Alkoholreihe, die Einbettung wurde in Parablast vorgenommen. Die Gewebsstücke wurden routinemäßig mit Hämatoxylin-Eosin (HE), Goldner und Mucicarmin gefärbt und mit Eukitt eingedeckt.

Präparation und Einbettung des Gewebes, das für die Semidünnschnittechnik bestimmt war, erfolgte in der, für das elektronenmikroskopische Material beschriebenen Weise.
Die mittels eines Ultramikrotoms (LKB Ultratom, Typ 4801 A) in einer Dicke von ca.1µm gewonnenen Schleimhautschnitte wurden mit Methylenblau gefärbt (Behandlung der Schnitte für 20 Sec. auf dem Strecktisch mit Methylenblaulösung - 1g Methylenblau, 1g Dinatrium tetraborat, 40 g Saccharose in 100 ml Aquabidest und 1 bis 9 Tropfen Formol,35%ig - anschließendes Abspülen mit Aqua dest. und Lufttrocknung).
Alle lichthistologischen Präparate wurden mit Hilfe eines Dialux 20 Fotomikroskopes (Leitz) ausgewertet und gegebenenfalls fotografisch dokumentiert.

b. Elektronenmikroskopie:

Für die Elektronenmikroskopie wurden Organproben von etwa 1mm Kantenlänge für 3 Std. bei +4°C in 6%iger Glutaraldehydlösung (GAH in 0,15 M Natriumcaccodylat-

puffer, pH 7,3; 310 m osmol) fixiert. Nach Weiterbehandlung der Gewebsstücke in Waschlösung (12 bis 24 Std.) erfolgte ihre Kontrastierung in 1%iger Osmiumtetroxydlösung für 3 Std. bei +4°C. Die anschließende Entwässerung wurde über eine aufsteigende Acetonreihe durchgeführt, die Proben danach in Araldit eingebettet. Die Polymerisation erfolgte 24 Std. bei+35°C und weitere 48 Std. bei +45°C. Die Ultradünnschnitte wurden mit einem LKB Ultratom (Typ 4801 A) hergestellt und mit einem elektrisch gesteuerten Ultrostainer (Fa. LKB) mit 2%igem Uranylacetat und Bleicitrat nach Reynolds nachkontrastiert.
Die Schnitte wurden mit einem Elmiskop 101 (Fa. Siemens) untersucht, auf Planfilm Agfa-Sciencia fotografiert und anhand vergleichbarer Vergrößerungen zwischen 5000 und 12000 fach ausgewertet.

c. Morphometrie:

Die morphometrischen Untersuchungen wurden am lichtmikroskopischen Schnittpräparat bei einer Vergrößerung von 40x6fach mit Hilfe eines Meßokulars der Fa. Ernst Leitz GmbH, Wetzlar durchgeführt.
Die Auszählung der verschiedenen Zellpopulationen wurde ebenfalls bei der genannten Vergrößerung vorgenommen.
Die elektronenmikroskopischen Messungen wurden an einheitlich vergrößerten Abbildungen (10000x3) erhoben.

Die Erklärung der verwendeten Abkürzungen in den Abbildungen und im Text befindet sich als Faltblatt am Ende des Kapitels "Ergebnisse" (Seite 91).

IV. Ergebnisse

A. Lichtmikroskopische Befunde

1. Morphometrische Untersuchungen der Tunica mucosa des Antrum pylori der Tiergruppen I bis IV

Im Bereich des Antrum pylori des Hundemagens beträgt die Länge der Foveolae gastricae der Lamina epithelialis mucosae zusammen mit den sich distal anschließenden Drüsenschläuchen der Lamina propria mucosae im Durchschnitt 670-740 µm (Abb.1). Davon werden ungefähr 2/3, also etwa 450µm allein von den Magengrübchen eingenommen.

Morphologisch gesehen lassen sich diese Epitheleinsenkungen mit den anschließenden Drüsentubuli in drei verschiedene Abschnitte einteilen (Abb. 1):

Einen oberen Abschnitt A, in dem die Lumina der Foveolae gastricae im Querschnitt sehr schmal und längsoval, zum Teil verzweigt im Verlauf erscheinen (Abb. 2a), einen mittleren Abschnitt B mit breiteren, zum Teil immer noch längsovalen, aber auch schon rundlichen Lumina (Abb.2b) und schließlich in einen tiefen Abschnitt C, dessen Lichtungen bevorzugt rund wirken (Abb. 2c).

Auch die Epithelhöhe dieser drei Abschnitte weist unterschiedliche Maße auf. Von Abschnitt A zu Abschnitt C abnehmend, geht der hochprismatische Epitheltyp in einen isoprismatischen über (Tab.2). Der durchschnittliche Lumendurchmesser verändert sich innerhalb Gruppe I, II und III nicht und beträgt in Abschnitt A 40-130µm in der Länge und 5-25µm in der Breite, in Abschnitt B 23-27µm in der Länge und 10-22µm in der Breite und schließlich in Abschnitt C 6-13µm.

Bei Versuchsgruppe IV sind folgende Werte anzutreffen (Abb.3a,b,c): In Abschnitt A beträgt die Luminalänge

im Querschnittspräparat nach 5, 15 und 30 Min. Einwirkdauer von HGG etwa 45-120µm, die Breite nach 5 Min. 8-21µm, nach 15 Min. 10-26µm und nach 30 Min. 13-42µm. Die Lichtungen in Abschnitt B messen in der Länge etwa gleichbleibend 20-25µm und in der Breite nach 5 Min. 11-23µm, nach 15 Min. 12-23µm und nach 30 Min. 13-25µm. In Abschnitt C betragen die Werte für die runden Drüsenlumina nach 5 Min. 5-10µm, nach 15 Min. 6-10µm und nach 30 Min. schließlich 8-13µm im Durchschnitt.

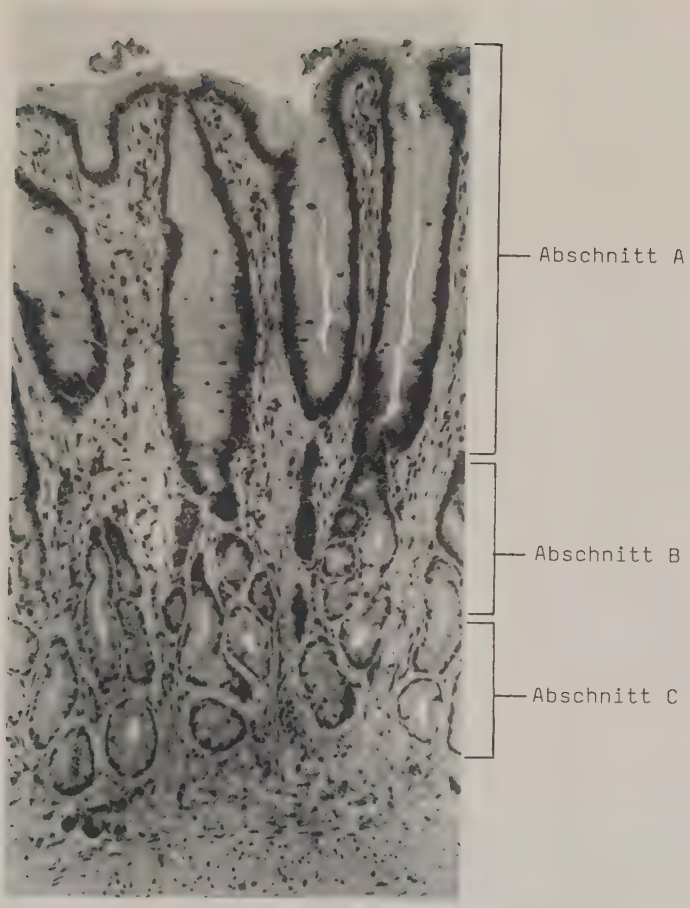

Abb.1: Übersicht über die Tunica mucosa des Antrum pylori eines unbehandelten Kontrollhundes (Gruppe I)

Vergr. 10 x 10 x 3,5

	Gruppe I	Gruppe II	Gruppe III	Gruppe IV
Abschnitt A	29-39µm	5*: 29-47µm 15: 29-39µm 30: 26-39µm	29-36µm	5*: 13-26µm 15: 23-28µm 30: 23-26µm
Abschnitt B	23-26µm	5*: 18-31µm 15: 21-26µm 30: 26-29µm	23-29µm	5*: 13-16µm 15: 13-20µm 30: 21-23µm
Abschnitt C	13-16µm	5*: 10-18µm 15: 13-18µm 30: 13-18µm	10-18µm	5*: 5-10µm 15: 10-13µm 30: 10-13µm

*) Einwirkzeit des Antigens HCG in Min.

Tab.2 Epithelhöhe in den drei Drüsenabschnitten der Tiergruppen I bis IV

2. Morphologische Untersuchungen der Tunica mucosa des Antrum pylori

a. Schleimhautstruktur unbehandelter Kontrolltiere (Gruppe I)

LAMINA EPITHELIALIS MUCOSAE

Abschnitt A

Die exokrinen Zellen in diesem Bereich sind vom hochprismatischen Epitheltyp und erscheinen gleichmäßig mit Sekret gefüllt. Sie sind zu einem geringen Anteil in unregelmäßigen Abständen vakuolisiert. Intraepithelial befinden sich im basalen Bereich Mastzellen und lymphoide Zellen (Abb. 2a).

Abschnitt B

Die Epithelhöhe nimmt im Vergleich zu Abschnitt A ab, ansonsten kann auch in diesem Bereich der Pylorusschleimhaut eine relativ gleichmäßige Sekretfüllung sowie eine unregelmäßige Vakuolisierung beobachtet werden. Intraepitheliale Infiltrate in Form von Mastzellen und lymphoiden Zellen, die hauptsächlich basalständig, vereinzelt aber auch bis hin zur lumenseitigen Zellgrenze anzutreffen sind, fallen auf. Endokrine Zellen sind in mäßiger Anzahl in das exokrine Epithel eingelagert (Abb. 2b).

Abschnitt C

In diesem tiefsten Drittel der Pylorusdrüsen besteht das Epithel aus isoprismatischen Zellen, die eine deutliche Vakuolisierung und einen gleichmäßigen Dichtegrad aufweisen. Im basalen Bereich finden sich vereinzelt Mast- und lymphoide Zellen. Eine große Anzahl endokriner Zellen ist zwischen die schleimproduzierenden Epithelzellen, die die Wandauskleidung der Drüsenschläuche bilden, eingelagert (Abb. 2c).

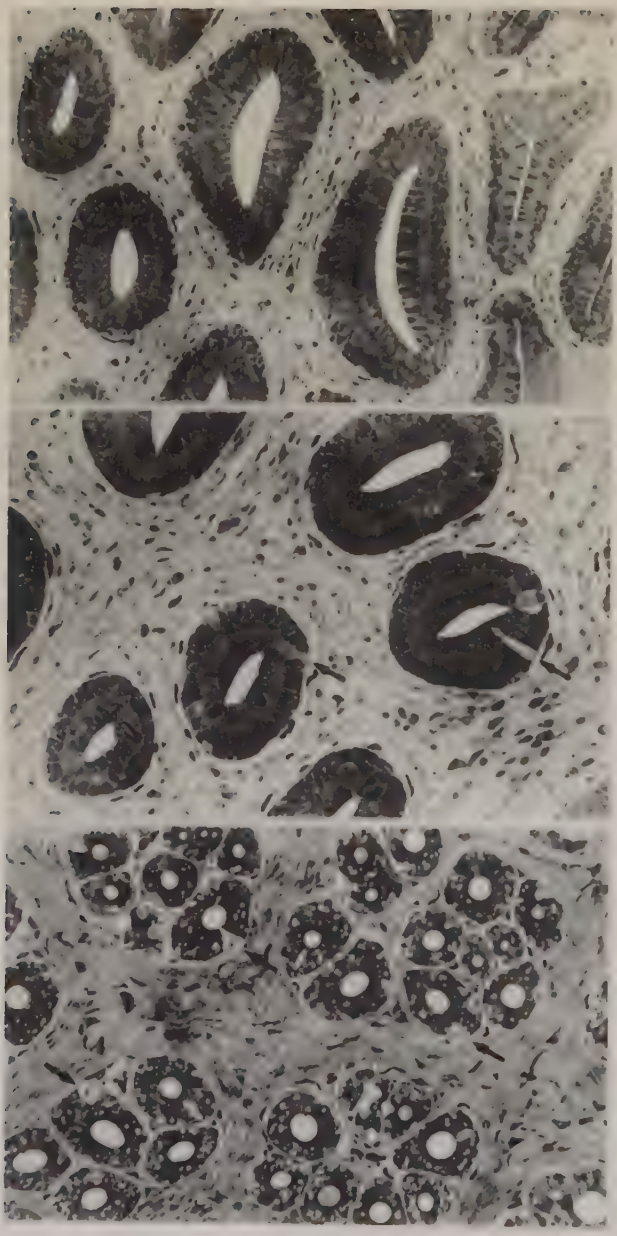

Abb.2a
Abschnitt A

Abb.2b
Abschnitt B

Abb.2c
Abschnitt C

Abb.2: Querschnitt durch die Tunica mucosa des Antrum pylori eines unbehandelten Kontrollhundes (Gruppe I). Endokrine Zellen sind mit Pfeilen markiert. Vergr. 25 x 9 x 3,5

LAMINA PROPRIA MUCOSAE

Abschnitt A

In diesem Bereich, wie auch in den beiden tiefer gelegenen Drüsendritteln, finden sich langgestreckte Bindegewebszellen, Kapillaren und zarte Nervenfasern, die zu den Drüsen ziehen. Alle diese Gewebsstrukturen unterliegen im Verlaufe des Versuchs keinen Veränderungen und werden darum im weiteren nicht mehr extra beschrieben und erwähnt. Im extraepithelialen Bereich sind langgestreckte Mastzellen, die sich oft dicht an die Basalmembran anlagern, wie auch lymphoide Zellformen anzutreffen.

Abschnitt B

Eine gegenüber Abschnitt A leicht erhöhte Anzahl von Mastzellen , daneben auch lymphoide Zellen , kommen hier zur Beobachtung.

Abschnitt C

Mastzellen von rundlicher Gestalt sind zwischen die eng benachbarten, epithelausgekleideten Lumina der Drüsenschläuche eingelagert. Der Anteil an lymphoiden Zellen ist sehr gering.

LAMINA MUSCULARIS MUCOSAE

Glatte, spindelförmige Muskelzellen mit einem stäbchenförmigen Kern zu einer inneren Ringmuskelschicht und einer äußeren, longitudinal verlaufenden Schicht angeordnet, können in diesem Bereich beobachtet werden. Für die Lamina muscularis mucosae gilt ebenfalls, daß keinerlei Veränderungen im Verlaufe des Versuchs auftreten und ihre Beschreibung daher für die übrigen Versuchsgruppen vernachlässigt wird.

b. Änderungen der Schleimhautstruktur nach peroraler Sensibilisierung und Einwirkzeit des intragastral applizierten Antigens HGG von 5, 15 bzw. 30Min. (Gruppe II)

LAMINA EPITHELIALIS MUCOSAE

Abschnitt A

Das hochprismatische Zylinderepithel unterscheidet sich in seiner Struktur lichtmikroskopisch nach den drei verschiedenen Einwirkzeiten des Antigens nur unwesentlich von dem der Kontrollgruppe. Auch hier weisen die Zellen einen relativ homogenen Dichtegrad sowie einen unregelmäßigen Gehalt an hellen Vakuolen auf. Nach fünfminütiger Einwirkdauer fallen im basalen Bereich deutlich abgerundete Mastzellen auf. Die lymphoiden Zellen befinden sich nach 5, 15 und 30 Min. Applikationsdauer sowohl im basalmembrannahen Bereich wie auch vereinzelt im lumennahen Interzellularraum.

Abschnitt B

Auch im mittleren Drüsenteil unterscheidet sich die Gruppe II kaum von den Kontrolltieren. Das Epithel ist isoprismatisch und gleichmäßig sekretgefüllt. Vereinzelte Vakuolen treten auf. Endokrine Zellen sind verstreut zwischen die exokrinen Zellen eingelagert. Mastzellen sind nach einer Einwirkzeit von 5 Min. zum Teil im Interzellularraum in Höhe der Epithelzellmitte zu beobachten, der Großteil befindet sich jedoch, wie auch nach 15 und 30 Min. Antigen-Einwirkzeit im basisnahen Zellabschnitt. Bei den genannten Einwirkzeiten läßt sich häufig eine gruppenweise Aneinanderlagerung mehrerer Mastzellen im intraepithelialen Raum beobachten. Lymphoide Zellen sind im basalmembrannahen wie auch im mittleren Epithelbereich anzutreffen.

Abschnitt C

Das Epithel in diesem tiefsten Drüsendrittel weist ebenfalls Gemeinsamkeiten mit der Kontrollgruppe auf.

Die Zellen sind vom isoprismatischen Epitheltyp, weitgehend gleichmäßig gefüllt und stark vakuolisiert. Endokrine Zellen sind in großer Anzahl deutlich sichtbar. Eine gleichbleibend geringe Anzahl von Mast- und lymphoiden Zellen ist dem Abschnitt C nach 5,15 und 30 Min. Einwirkzeit zu eigen.

LAMINA PROPRIA MUCOSAE

Abschnitt A
Mastzellen, oft von langgestreckter Gestalt,schmiegen sich meist eng an die Basalmembran. Eine geringe Menge lymphoider Zellen ist wie auch bei der Kontrollgruppe im extraepithelialen Raum verteilt.
Abschnitt B
Ein besonders enges Anliegen der Mastzellen an die basale Zellbegrenzung ist vor allem nach einer Einwirkdauer von 30 Min. zu beobachten.
Abschnitt C
Mastzellen von rundlicher Gestalt, häufig in enger Nachbarschaft mit endokrinen Zellen sowie eine etwa gleichbleibende Anzahl lymphoider Zellen sind in diesem Drittel anzutreffen.

c. Änderung der Schleimhautstruktur nach 5-6wöchiger parenteraler Vorsensibilisierung (Gruppe III)

LAMINA EPITHELIALIS MUCOSAE

Abschnitt A
Die hochprismatischen exokrinen Epithelzellen erscheinen, vergleichbar mit denen der Kontrollhunde, annähernd gleichmäßig sekretgefüllt sowie vakuolisiert. Eine ebenfalls vergleichbare Anzahl von Mastzellen befindet sich intraepithelial. Lymphoide Zellformen können hauptsächlich im basalen Bereich, vereinzelt aber auch in den Interzellularräumen, in Höhe der Epithelmitte beobachtet werden.
Abschnitt B
Auch in diesem Drüsendrittel gleicht die Lamina epithelialis mucosae, was Dichtegrad, Vakuolisierung, Mast- und lymphoide Zellinfiltrate betrifft, weitgehend der der Kontrollgruppe.
Abschnitt C
Isoprismatische Epithelzellen, gleichmäßig gefüllt und deutlich mit Vakuolen durchsetzt, dazwischen eine große Anzahl endokriner Zellen sowie intraepithelial gelagerte Mast- und lymphoide Zellen von geringer Menge sind in diesem tiefsten Drüsenanteil zu verzeichnen.

LAMINA PROPRIA MUCOSAE

Abschnitt A
Mastzellen von langgestreckter Gestalt und lymphoide Zellen sind in etwa gleicher Menge wie bei der Kontrollgruppe anzutreffen.
Abschnitt B
In diesem Bereich fällt eine oft enge Nachbarschaft mehrerer Mastzellen extraepithelial auf. Das Bild der lymphoiden Zellen bleibt gegenüber Gruppe I unverändert.
Abschnitt C
Zwischen endokrinen und Mastzellen im extraepithelialen Raum läßt sich häufig eine enge Nachbarschaft beobachten. Der Gehalt an lymphoiden Zellen gleicht dem der Kontrollgruppe.

d. Änderung der Schleimhautstruktur nach 5-6wöchiger parenteraler Vorsensibilisierung, sowie peroraler Sensibilisierung und Einwirkzeit des intragastral applizierten Antigens HGG von 5, 15 bzw. 30Min. (Gruppe IV)

LAMINA EPITHELIALIS MUCOSAE

Abschnitt A

Auffallend am lichtmikroskopischen Bild dieses Abschnittes ist, daß nach 5 Min. Einwirkdauer von HGG die Drüsenlumina mit dichtgelagerten Sekretgranula gefüllt sind. Diese nehmen nach einer Applikationszeit des Antigens von 15 Min. zahlenmäßig ab und sind nach 30 Min. fast verschwunden. Bereits nach 5 Min. ändert sich auch der Sekretfüllungszustand der Epithelzellen gegenüber der Kontrollgruppe. Das lumennahe, obere Zelldrittel erscheint sehr dunkel strukturiert, dazwischen eingelagert lassen sich stark aufgehellte, scheinbar leere Zellen erkennen. Diesen unregelmäßigen Füllungs- oder Dichtegrad kann man auch nach 15 und 30 Min. Einwirkzeit beobachten, wobei die Anzahl der aufgehellten Epithelzellen mit ansteigender Applikationszeit noch zunimmt. Die Vakuolisierung veringert sich gegenüber der Kontrollgruppe. Die intraepithelialen Mastzellen nehmen zu, vor allem aber ist die Anzahl der lymphoiden Zellinfiltrate stark erhöht. Bei den Mastzellen ist ein zahlenmäßiger Anstieg bereits nach 5 Min. Applikationsdauer festzustellen. Dieser bleibt nach 15 bzw. 30 Min. unverändert, während die lymphoiden Zellen proportional zur Einwirkzeit des Antigens deutlich vermehrt sind.

Abschnitt B

Der Sekretionsgrad in die Drüsenlumina ist mit dem des Abschnittes A dieser Gruppe vergleichbar. Nach 5 Min. Einwirkdauer des HGG deutlich erkennbar, wird das Sekret schon bei 15 Min. geringer und ist nach 30 Min. nur noch schwer nachweisbar. Der unregelmäßige Dichtegrad des Epithels und eine Zunahme der hellen

Zellen bis hin zu 30 Min. Einwirkdauer ist auch in diesem mittleren Drüsenabschnitt zu beobachten. Die intraepithelialen Mastzellen unterscheiden sich zahlenmäßig kaum von der Kontrollgruppe, dagegen kann eine deutliche Zunahme der lymphoiden Zellen - zwar nicht so ausgeprägt, wie in Abschnitt A - mit längerer Einwirkdauer beobachtet werden. Lymphoide Zellformen sind bis hin zum lumennahen, oberen Epitheldrittel in den Interzellularräumen anzutreffen.

Abschnitt C

Das tiefste Drüsendrittel gleicht, in Bezug auf das Sekretionsverhalten, den beiden darüberliegenden Abschnitten A und B. Die Epithelzellen erscheinen, verglichen mit der Kontrollgruppe auffallend stark vakuolisiert. Der Dichtegrad der Epithelzellen ist nach einer Einwirkzeit des Antigens von 5 Min. noch als gleichmäßig, nach 15 und 30 Min. hingegen als unregelmäßig zu bezeichnen. Eine geringe Anzahl aufgehellter Zellen ist innerhalb des Epithelverbandes zu beobachten.

LAMINA PROPRIA MUCOSAE

Abschnitt A

Die Anzahl extraepithelial gelegener Mast- sowie lymphoider Zellen in diesem Bereich nimmt mit der der intraepithelial beobachteten Zellzahlen zu. Nach fünfminütiger Einwirkzeit fallen Mastzellen von oft rundlicher bis ovaler Gestalt neben den sonst eher langgestreckten Formen auf, die sich nicht in enger Nachbarschaft mit der Epithelbasis befinden, sondern in gewissem Abstand dazu lokalisiert sind. Bei 15 Min. zeigt sich ein ähnliches Bild,während nach 30 Min. besonders schmale, lang ausgezogene Formen von Mastzellen eng an der Basalmembran anliegend, beobachtet werden können.

Abschnitt B

Die Anzahl der Mastzellen nimmt nur geringfügig gegenüber der Kontrollgruppe zu. In ihrer Gestalt lassen

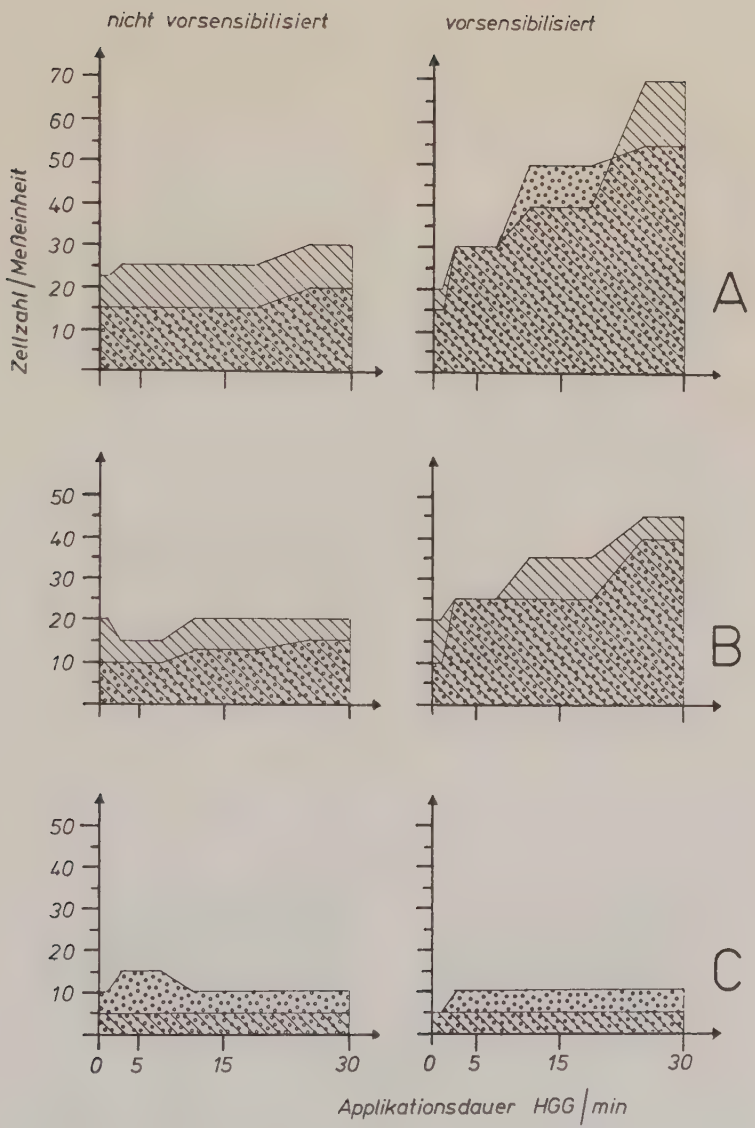

Abb.4: Anzahl der lymphoiden Zellen bei nicht vorsensibilisierten (Gruppe I und II) und vorsensibilisierten Tieren (Gruppe III und IV) im Verhältnis zur Applikationsdauer des Antigens HGG

intraepitheliale lymphoide Zellen

extraepitheliale lymphoide Zellen

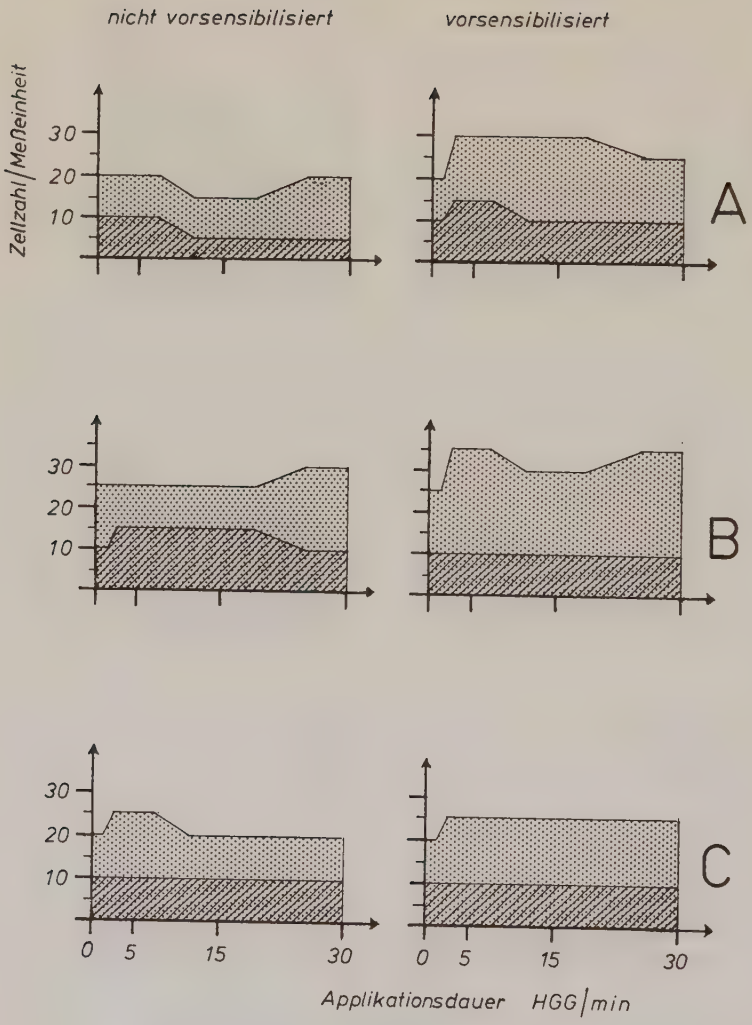

Abb.5: Anzahl der Mastzellen bei nicht vorsensibilisierten (Gruppe I und II) und vorsensibilisierten Tieren (Gruppe III und IV) im Verhältnis zur Applikationsdauer des Antigens HGG

intraepitheliale Mastzellen

extraepitheliale Mastzellen

B. Elektronenmikroskopische Befunde

a. Ultrastruktur der Schleimhaut unbehandelter Kontrolltiere
(Gruppe I)

LAMINA EPITHELIALIS MUCOSAE

Exokrine Zellen:
Wie schon bei den lichthistologischen Untersuchungen beschrieben, weisen die Epithelzellen in den drei Drüsenanteilen eine unterschiedliche Höhe auf.
In Abschnitt A, also im lumennahen Drittel, sind sie hochprismatisch, in Abschnitt B niedriger prismatisch und in Abschnitt C schließlich vom isoprismatischen Typ. Sie schließen in allen drei Abschnitten unterschiedlich große sowie verschieden dichte Schleimgranula ein. Anordnung und Struktur ihrer Zellorganellen verhalten sich jedoch einheitlich. Diese Parameter werden daher unabhängig von ihrer Lokalisation im Drüsentubulus gemeinsam beschrieben.
Die exokrinen Zellen im Bereich des Antrum pylori weisen einen häufig gelappten, basalständigen Kern auf (Abb. 6). Der Golgi-Apparat befindet sich supranukleär. Ein rauhes endoplasmatisches Retikulum kommt in unterschiedlichen Mengen, vorwiegend im apikalen Zellbereich vor. Freie Ribosomen sind häufig zu Polyribosomen zusammengeschlossen. Die Mitochondrien sind vom Cristatyp. Oftmals befinden sich Bündel von Mikrofilamenten in der Nähe des Zellkerns. Das supranukleäre Zytoplasma erscheint als heller Bezirk, in den gleichmäßig verteilte Sekretvorstufen unterschiedlicher Größe und - abhängig von der zufälligen Schnittführung - von kugeliger, ovaler bis länglicher Gestalt eingelagert sind.
Der mittlere Schleimgranuladurchmesser beträgt in Abschnitt A 490 nm, in Abschnitt B 490 nm und in Abschnitt C 610 nm (Abb. 21).

Die interzellulären Spalträume erscheinen nur im oberen Schleimhautdrüsenbereich, also in Abschnitt A, geringfügig erweitert. Auf der freien Oberfläche dieser exokrinen Zellen treten regelmäßig niedrige Mikrovilli auf.

Endokrine Zellen:
Allen endokrinen Zellen des Pylorusbereichs gemeinsam ist ein basalständiger, oft unregelmäßig gelappter Kern. Der Golgi-Apparat befindet sich supra- oder paranukleär. Ein rauhes endoplasmatisches Retikulum, das je nach Zelltyp unterschiedlich angeordnet ist, die relativ kleinen Mitochondrien vom Cristatyp sowie zahlreiche freie Ribosomen, die häufig als Polyribosomen auftreten, sind ebenfalls gemeimsame Merkmale dieser endokrinen Zellen. Gelegentlich können glatte mikropinocytotische Bläschen sowie auch membranbegrenzte Vesikel, die sich vor allem nahe der Zellbasis befinden, beobachtet werden. Ferner sind in allen endokrinen Zellen lysosomale Einschlüsse in unterschiedlicher Anzahl zu finden. Paraplasmatische Strukturen, in Form von fetttropfenähnlichen Vakuolen, können vereinzelt auftreten.
Die endokrinen Zellen besitzen Mikrotubuli sowie Mikrofilamente, letztere können entweder als Tonofilamente in Verbindung mit Desmosomen oder auch als Bündel von Mikrofilamenten vor allem nahe des Zellkerns ausgebildet sein. Das Zytoplasma erscheint im allgemeinen wesentlich heller als das der exokrinen Nachbarzellen.
Die endokrinen Zellen im Antrum pylori des Hundes sind vom "offenen Typ" und erreichen damit die freie Lumenoberfläche. Sie besitzen an dieser Stelle einen unregelmäßigen Bürstensaum und entwickeln Mikrovilli, die deutlich dicker und länger sind, als die der exokrinen Nachbarzellen.
Paraplastische Strukturen sind nahezu allen endokrinen

Zellen in diesem Bereich gemeinsam. Sie unterscheiden sich jedoch, was die Größe und Form ihrer Sekretgranula betrifft, außerordentlich voneinander.
Für den Bereich des Antrum pylori sollen hier im Einzelnen die fünf "klassischen Formen" der enteroendokrinen Zellen beschrieben werden.

G - Zelle

Die G-Zelle weist eine pyramidenförmige bis zylindrische Gestalt auf. Ihre Basis ist in Kontakt mit der Basalmembran, während sie mit ihrem apikalen Anteil ins Pyloruslumen hineinragt und mit Mikrovilli besetzt ist.
Der Zellkern ist von einer charakteristisch gelappten Form. Der gut entwickelte Golgi-Apparat und das rauhe ER befinden sich im supranukleären Bereich, ebenso wie die häufig anzutreffenden Mikrofilamente. Unregelmäßig gestreckte Mitochondrien sind im apikalen sowie im basalen Zytoplasma zu beobachten.
Die Sekretgranula sind rund oder oval. Ihr Inhalt ist selbst innerhalb ein und derselben Zellen von unterschiedlichem Erscheinungsbild. Die meisten Granula weisen eine niedrige Elektronendichte auf und besitzen eine feingranulierte Matrix. Ein kleinerer Anteil ist jedoch elektronenoptisch von höherer Dichte und deutlich granuliert. Die Granula werden von einer lückenlosen Membran umgeben und können, vor allem im basalen Bereich, mit benachbarten Granula fusionieren. Ihr mittlerer Durchmesser beträgt 340 nm (300-390nm) (Abb. 7, Abb. 14).

EC - Zelle

Die EC-Zelle ist von ovaler, runder oder auch pyramidenförmiger Gestalt. Ihr meist enger apikaler Teil, der mit Mikrovilli besetzt ist, erreicht das Lumen. Der Kern ist zumeist rund. Im supranukleären Bereich befinden sich der Golgi-Apparat und die Mitochondrien.

Ebenfalls im Zytoplasma verteilt ist eine geringe Menge von rauhem ER. Ribosomen treten zumeist als Monoribosomen auf.
EC-Zellen erhalten ihr charakteristisches Aussehen durch ihre unregelmäßigen, stark osmiophilen Granula. Diese weisen zumeist eine bikonkave Form auf und sind von ovaler, stab- oder birnenförmiger Gestalt und hauptsächlich im Bereich des Zytozentrums lokalisiert. Die umhüllende Membran der bevorzugt länglichen Granula liegt direkt dem homogenen, elektronenoptisch dichten Inhalt an, während zwischen Grenzmembran und feingranuliertem Kern der Granula von rundlicher Gestalt ein deutlicher Spaltraum zu erkennen ist.
Der durchschnittliche Granuladurchmesser beträgt 275 nm (250-330 nm) (Abb. 8).

ECL - Zelle

Die ECL-Zelle ist von ovaler bis pyramidenförmiger Gestalt, ihre Basis berührt die Basalmembran, während ihr apikaler Anteil, von Mikrovilli besetzt, das Lumen erreicht.
Sie weist einen rundlichen Kern auf. Golgi-Apparat und die zahlreichen, relativ kleinen Mitochondrien befinden sich supranukleär, ebenso wie das vesikuläre, rauhe ER. Das Zytoplasma wird in Kernnähe von Bündeln von Mikrofilamenten durchzogen und enthält auch in großer Anzahl freie Ribosomen, die meist zu Polyribosomen zusammengeschlossen sind.
Die großen, unregelmäßigen Granula sind hauptsächlich im basalen Zytoplasma lokalisiert. Man kann zwei verschiedene Arten unterscheiden. Zum einen Granula von hoher elektronenoptischer Dichte und dunklem, einheitlich erscheinendem Kern, der sich, von einem hellen Hof umgeben, exzentrisch innerhalb der Grenzmembran befindet. Zum anderen kleine, runde Granula mit osmiophilem Kern, der von der umgebenden Membran oft

durch einen kleinen Spalt getrennt ist.
Der mittlere Granuladurchmesser beträgt 332 nm (250-400 nm). Häufig sind bei diesem Zelltypus auch großblasige Fetteinlagerungen zu beobachten (Abb.9).

D - Zelle

Die D-Zelle ist von ovaler, pyramidenförmiger oder auch zylindrischer Gestalt. Ihr apikaler Abschnitt, der mit Mikrovilli besetzt ist, reicht bis ins Pylorus-lumen hinein.
Golgi-Apparat und rauhes ER befinden sich supranukleär, Mitochondrien können häufig im apikalen Zytoplasma beobachtet werden. Sie besitzen eine gestreckte Gestalt und kommen, wie auch deutlich ausgeprägte Mikrofilamente sehr zahlreich vor.
Die relativ großen, runden Granula besitzen eine mittlere, von Granulum zu Granulum variierende Elektronendichte. Ihr Kern ist feingranuliert und von einer eng anliegenden Membran allseitig umschlossen. Die zahlreichen Granula sind im Zytoplasma gleichmäßig verteilt.
Der mittlere Granuladurchmesser beträgt 255 nm (200-360 nm) (Abb. 10).

D_1 - Zelle

Die D_1-Zelle ist rund oder oval und liegt der Basalmembran auf. Die Zellspitze kann bis ins Drüsenlumen hineinreichen.
Der Zellkern ist deutlich gelappt. Golgi-Apparat und rauhes ER sowie die Mitochondrien vom Cristatyp können im gesamten Zytoplasmabereich auftreten. Häufig sind auch Mikrofilamente zu beobachten.
Die relativ kleinen, runden oder ovalen Granula sind hauptsächlich in der Umgebung des Zellkerns sowie auch im basalen Bereich anzutreffen. Sie besitzen eine geringe bis mittlere Elektronendichte und einen

feingranulierten Kern, der oftmals durch einen schmalen Spalt von der umgebenden Membran getrennt ist.
Der mittlere Granuladurchmesser beträgt 152 nm (140-160 nm). Zusätzlich können oft noch klare Vakuolen im Zytoplasma beobachtet werden (Abb. 11).

Intraepitheliale Infiltrate

Lymphoide Zellen:
In den Interzellularspalten, vor allem in Epithelbasisnähe, können große und kleine Lymphozyten sowie Monozyten beobachtet werden. Die großen Lymphozyten weisen einen Durchmesser von 10-16 µm auf, die Zellkerne sind rundlich bis oval, vereinzelt mit kleinen Einziehungen versehen. Sie besitzen ein stark osmiophiles Heterochromatin. Im Zytoplasma befindet sich eine mäßige Anzahl Mitochondrien sowie überaus häufig vorkommende, gleichmäßig verteilte Ribosomen. Die kleinen Lymphozyten haben einen Durchmesser von 5-8µm und sind ebenfalls von rundlicher Gestalt. Ihr kugeliger, chromatinreicher Kern ist auffallend dicht und wird von einem schmalen Zytoplasmasaum umgeben. Die Monozyten (Durchmesser 12-20µm) weisen einen rundlichen, gelegentlich auch gelappten, dunklen Kern auf und besitzen ein mit zahlreichen Organellen ausgestattetes Zytoplasma.
Mastzellen:
Die intraepithelial gelegenen Mastzellen sind meist von rundlicher Gestalt und besitzt einen ovalen bis länglichen, oft gelappten, relativ hellen Kern. Ihr Zytoplasma ist von mittlerer elektronenoptischer Dichte und erscheint homogen strukturiert. Gleichmäßig darin verteilt befinden sich rundliche, auch vereinzelt länglich geformte Granula unterschiedlichen Inhalts. Die überwiegende Anzahl dieser Granula weist

eine gleichmäßig feingekörnte Innenstruktur auf, während gleichzeitig auch elektronenoptisch dicht erscheinende dunkle sowie auch grobkörnige, relativ helle Granula zu beobachten sind.

LAMINA PROPRIA MUCOSAE

Zwischen Fibrozyten (langgestreckten, mit finger- bis spießförmigen Fortsätzen versehenen Zellen, die relativ große, meist ovale Kerne und ein hell erscheinendes Zytoplasma besitzen) eingelagert, können die sog. "freien" Bindegewebszellen beobachtet werden.

Lymphoide Zellen:

Große und kleine Lymphozyten sowie Monozyten befinden sich in der bereits für den intraepithelialen Raum beschriebenen Form auch im extraepithelialen Bereich.

Mastzellen:

Die Gewebsmastzellen weisen meist eine langgestreckte Spindelform auf und schmiegen sich in einigen Fällen dicht an die Basalmembran (Abb. 12).

Makrophagen:

Zusätzlich finden sich hier Makrophagen, unregelmäßig geformte, zum Teil abgeflachte Zellen mit vielgestaltem, dicht strukturiertem Kern, relativ hellem Zytoplasma, zahlreichen Mitochondrien und Ribosomen sowie einer oft großen Anzahl unregelmäßig gekörnter, aber auch homogen dunkler Einschlüsse von hoher Osmiophilie und wechselnder Größe (Abb. 12).

Plasmazellen:

Plasmazellen von 12-20µm Durchmesser befinden sich in geringen Maßen subepithelial. Sie sind von kugeliger bis ovaler Gestalt und besitzen einen rundlichen Kern, der in der Regel exzentrisch liegt. Der Kernmembran von innen in regelmäßigen Abständen angelagert, befindet sich dichtes Heterochromatin, das von radiär verlaufenden, hellen Kerngerüstzonen unterbrochen wird. Die Plasmazellen zeigen ein reichlich entwickeltes Zytoplasma mit deutlichem rauhem ER und zahlreichen Mitochondrien vom Cristatyp (Abb. 12).

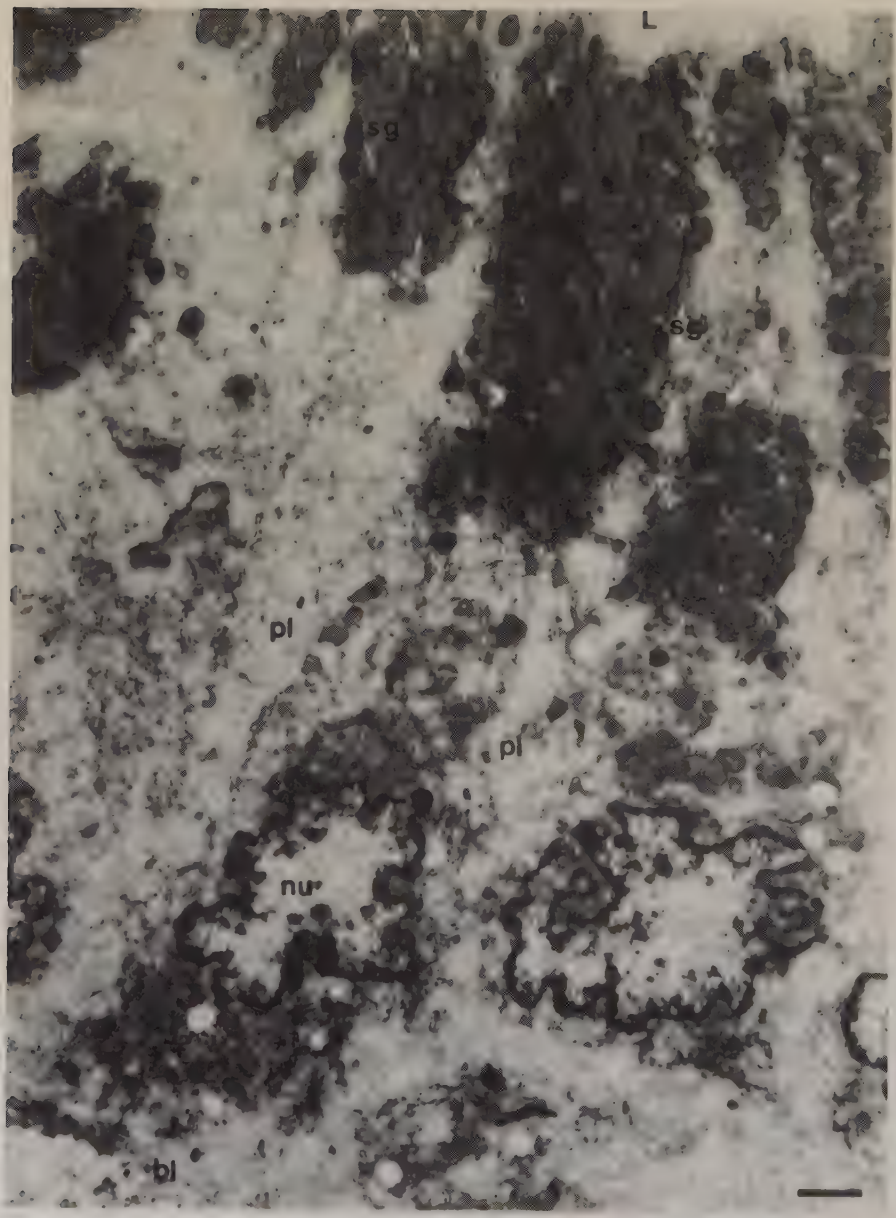

Abb.6: Auschnittsvergrößerung aus der Lamina epithelialis des Antrum pylori eines Hundes (Gruppe I). Schleimbildende Epithelzellen in Abschnitt A

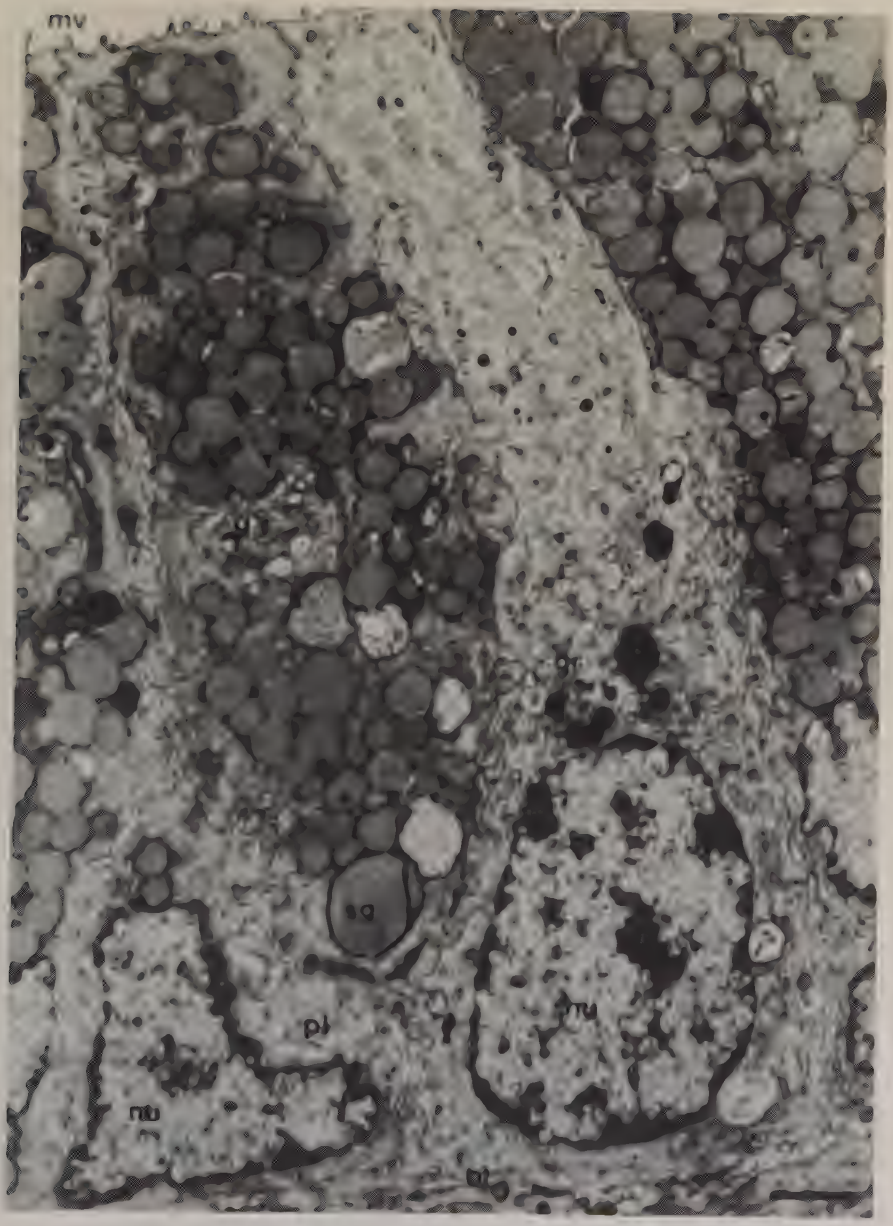

Abb.7: G-Zelle im Abschnitt B der Tunica mucosa im Antrum pylori eines Hundes (Gruppe I)

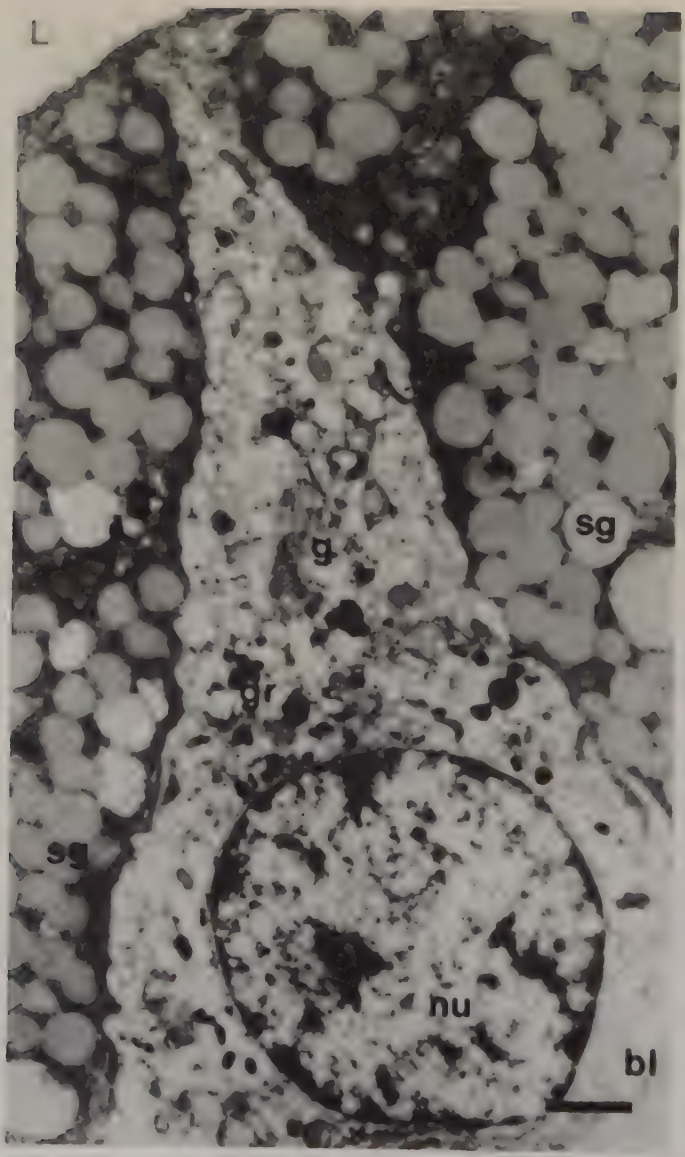

Abb.8: EC-Zelle im Abschnitt B der Tunica mucosa im Antrum pylori eines Hundes (Gruppe IV)

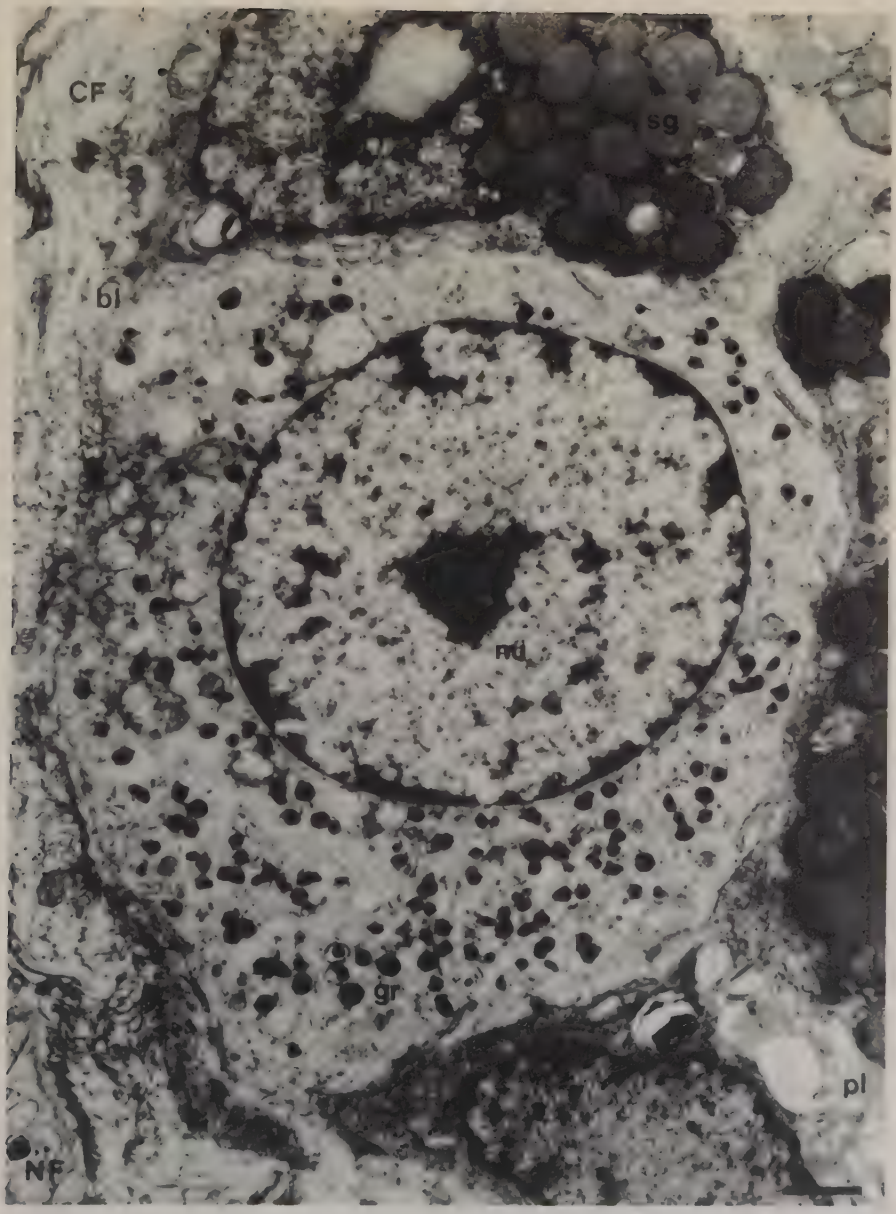

Abb.9: ECL-Zelle im Abschnitt B der Tunica mucosa im Antrum pylori eines Hundes (Gruppe I)

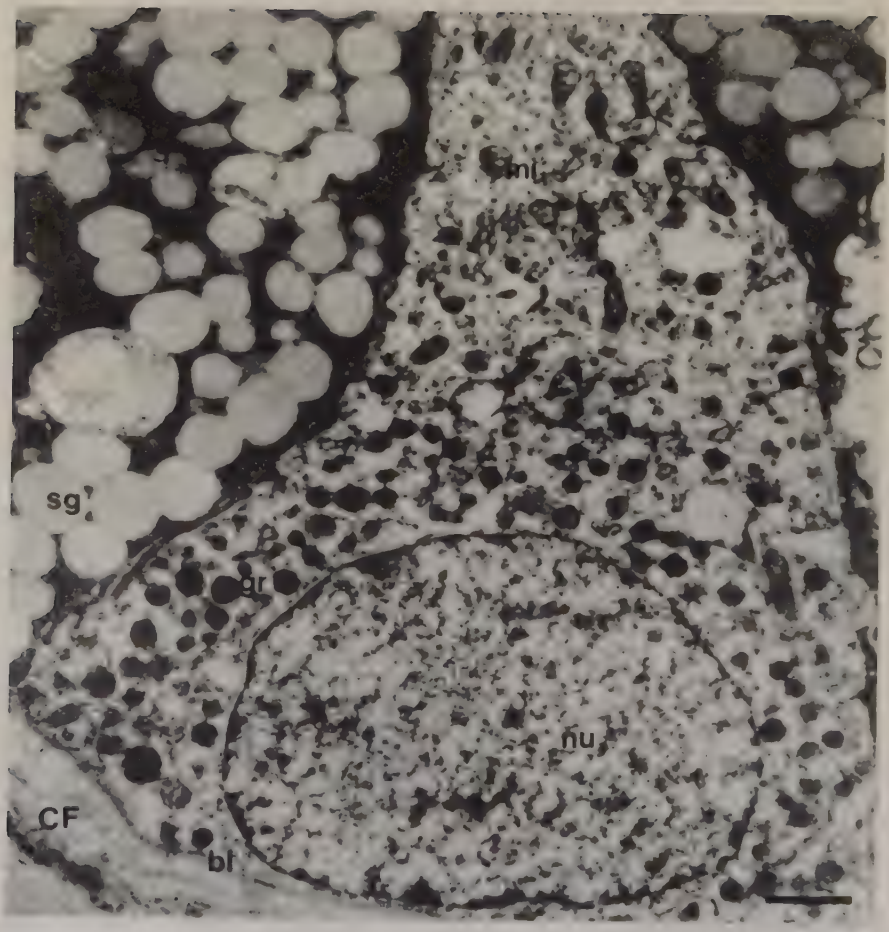

Abb.10: D-Zelle im Abschnitt B der Tunica mucosa im Antrum pylori eines Hundes (Gruppe III)

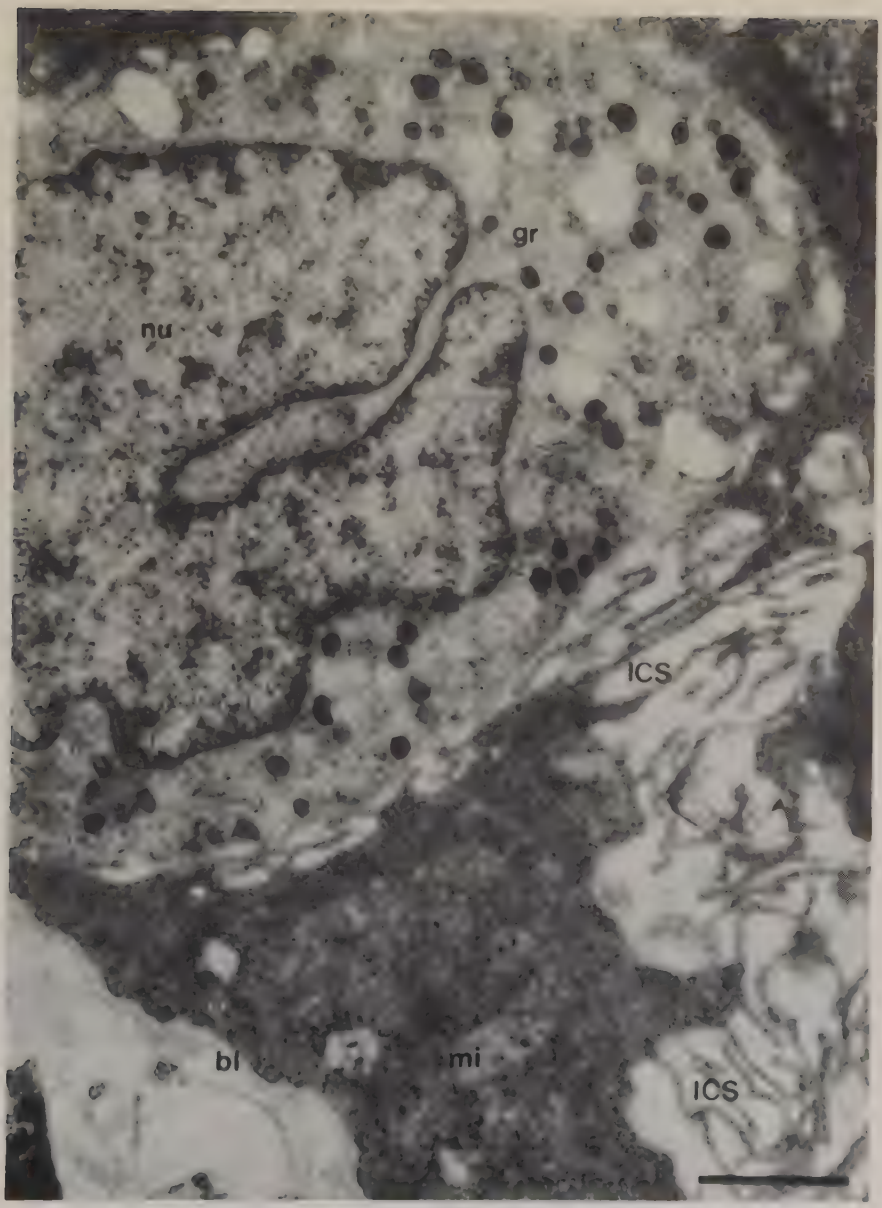

Abb.11: D_1-Zelle im Abschnitt B der Tunica mucosa im Antrum pylori eines Hundes (Gruppe III)

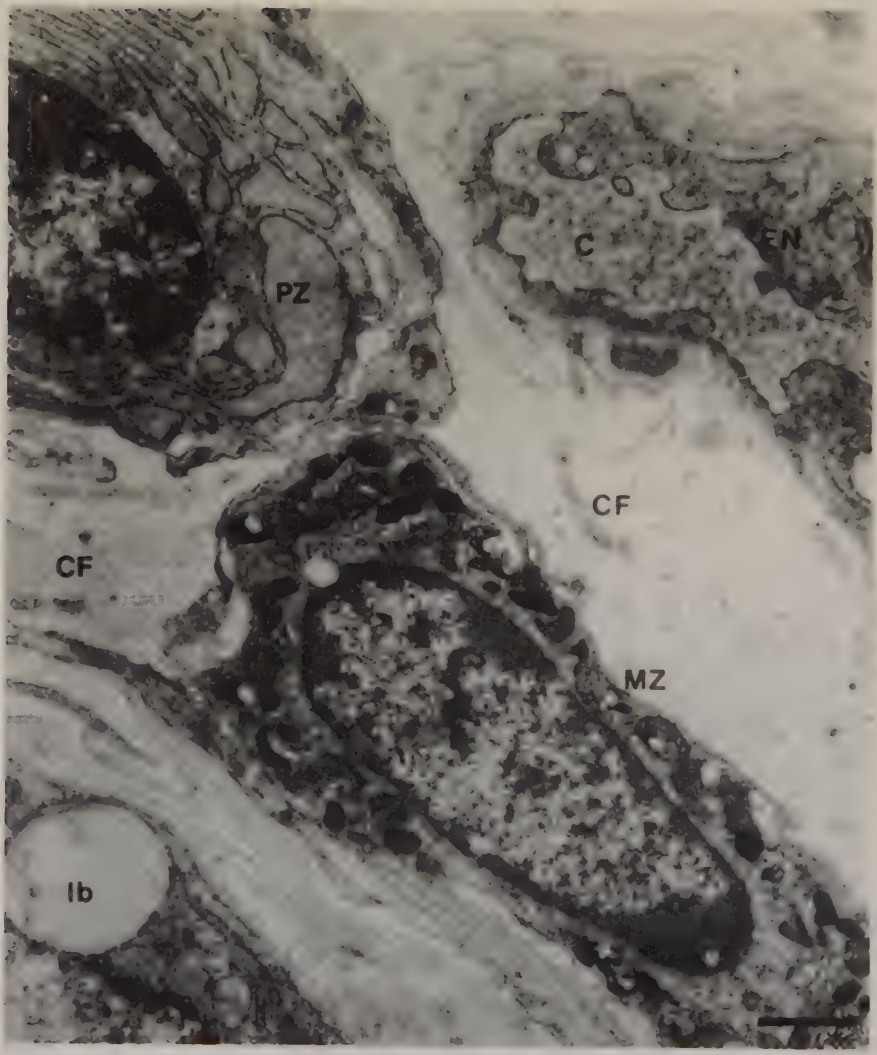

Abb.12: Ausschnittsvergrößerung aus dem Abschnitt B der Tunica mucosa im Antrum pylori eines Hundes (Gruppe I), extraepithelial gelegene Mastzelle, Plasmazelle, Makrophage und Kapillare

b. Ultrastrukturelle Veränderungen der Schleimhaut nach peroraler Sensibilisierung und Einwirkzeit des intragastral applizierten Antigens HGG von 5, 15 bzw. 30 Min.
(Gruppe II)

Bei den exokrinen Epithelzellen lassen sich keine wesentlichen Veränderungen gegenüber der Kontrollgruppe feststellen, während bei den endokrin aktiven G-Zellen in geringem Umfang, bei den EC-Zellen bereits in stärkerem Ausmaß Granulaveränderungen stattfinden.

LAMINA EPITHELIALIS MUCOSAE

Exokrine Zellen:
Während nach einer Einwirkzeit des Antigens HGG von 15 Min. noch Granula von unterschiedlicher Gestalt (rundlich, oval, länglich) im Inneren der exokrinen Zellen anzutreffen sind, überwiegen nach 30 Min. Einwirkdauer eher die kreisrunden Granulaformen. Der mittlere Durchmesser dieser intraepithelialen Sekrettröpfchen beträgt in Abschnitt A nach 5 Min. Applikationsdauer des Antigens 490 nm, nach 15 Min. 400 nm und nach 30 Min. 558 nm (Abb. 13a,b)
In Abschnitt B, also im mittleren Drüsenteil mißt er nach 5 Min. 570 nm, nach 15 Min. 440 nm und nach 30 Min. 428 nm. Der Granuladurchmesser in Abschnitt C beträgt nach 5 Min. 610 nm, nach 15 Min. 600 nm und nach 30 Min. 580 nm (Abb. 21).
Vereinzelt können großblasige Fetteinlagerungen beobachtet werden.
Die interzellulären Spalträume erscheinen im obersten Drüsenbereich, also im Abschnitt A, nach 5 und 15 Min. geringgradig erweitert.

Endokrine Zellen:

G - Zelle
Während sich bei den elektronenoptisch dichteren

Granula mit ansteigenden Applikationszeiten des Antigens keine Veränderungen beobachten lassen, zeigen sich bei den helleren Granula, beginnend nach 15 Min. Einwirkzeit von HGG, -nach 30 Min. noch deutlicher sichtbar, Unterbrechungen der vorher intakten und in sich geschlossenen, die Granula umgebenden Membran. Die veränderten Sekrettröpfchen erscheinen auffallend hell, sind aber noch von einer Membranstruktur umschlossen und besitzen einen inselförmig angeordneten Matrixinhalt.
Das Zytoplasma der gesamten Zelle wirkt gegenüber der Kontrollgruppe elektronenoptisch dichter (Abb. 14a,b).

EC - Zelle

Bei den EC-Zellen kommt es ebenfalls bei 15 Min. Einwirkzeit und in verstärktem Maße bei 30 Min. zu deutlich sichtbaren Veränderungen.
Das Zytoplasma, das vorher relativ einheitlich von mittlerer Elektronendichte und fein granuliert war, erfährt eine völlige Umstrukturierung. Bis hin zu 30 Min. Applikationsdauer von HGG wird es zunehmend heller. Der vorher homogene Inhalt ist nur noch inselförmig inmitten elektronenoptisch freier Bereiche angeordnet. Die Granula nehmen zahlenmäßig deutlich ab und sind fast ausschließlich noch im Bereich des Zytozentrums anzutreffen.

ECL - Zelle

Eindeutige Veränderungen an ECL-Zellen können zwischen 5,15 und 30 Min. Einwirkdauer von HGG nicht festgestellt werden. Eine leichte Aufhellung des Zytoplasmas sowie eine geringfügige Abnahme von Zellorganellen und Sekretgranula bis hin zu 30 Min. ist zu beobachten.

D - Zelle

Aus dem vorliegenden Bildmaterial geht außer einer leichten Verdichtung der Granula (bei 30 Min. erscheinen sie dunkler) keine Abhängigkeit von der Versuchsanordnung hervor.

D_1 - Zelle

Auch bei den D_1 - Zellen können keine eindeutigen versuchsabhängigen Veränderungen beobachtet werden.

Intraepitheliale Infiltrate

Nach einer Einwirkdauer des Antigens von 5 Min. sind große und kleine Lymphozyten mit relativ dunklem Kern und einheitlich dunkel erscheinendem Zytoplasma, sowie deutlich erkennbaren Mitochondrien vom Cristatyp in den Interzellularspalten anzutreffen. Daneben können auch Monozyten mit auffallend hellem Zytoplasma und zahlreichen Mitochondrien, die nahe der Kernregion in Gruppen zusammengelagert sind, beobachtet werden. Mastzellen mit deutlich granulierten Granula befinden sich häufig in direkter Nachbarschaft mit den oben genannten Lymphozyten im Interzellularspalt.
Nach einer Applikationszeit des HGG von 15 Min. befinden sich zwischen den Epithelzellen Lymphozyten, wie auch Monozyten mit teils rundlichem, häufig auch gelapptem Kern und zahlreichen Mitochondrien im umgebenden, hellen und relativ breit angelegten Zytoplasma.
Nach 30minütiger Einwirkdauer des Antigens sind Gruppen von Lymphozyten und Monozyten, beide mit hellem Zytoplasmasaum dicht aneinander angrenzend, zwischen die Epithelzellen eingelagert. Einige Mastzellen weisen zum Teil völlig aufgelöste Granula auf, die ihren Inhalt ins Zytoplasma abgegeben haben, zum anderen schließen sie Granula ein, deren umgebende Membran sich gerade löst oder die ohne Begrenzung im

Zytoplasma liegen.

LAMINA PROPRIA MUCOSAE

In der Lamina propria mucosae befinden sich, vor allem nach 5 Min. Einwirkdauer von HGG,zum Teil dicht aneinander gelagert, dunkelkernige Lymphozyten mit schmalem Zytoplasma, Monozyten mit vielfach gelapptem Kern und etwas hellerem, reichlich vorhandenem Zytoplasma, Plasmazellen, Mastzellen mit auffallend vielen, einheitlich dunklen Granula sowie Makrophagen mit gelapptem Kern und großen, rundlichen, stark osmiophilen Einlagerungen.

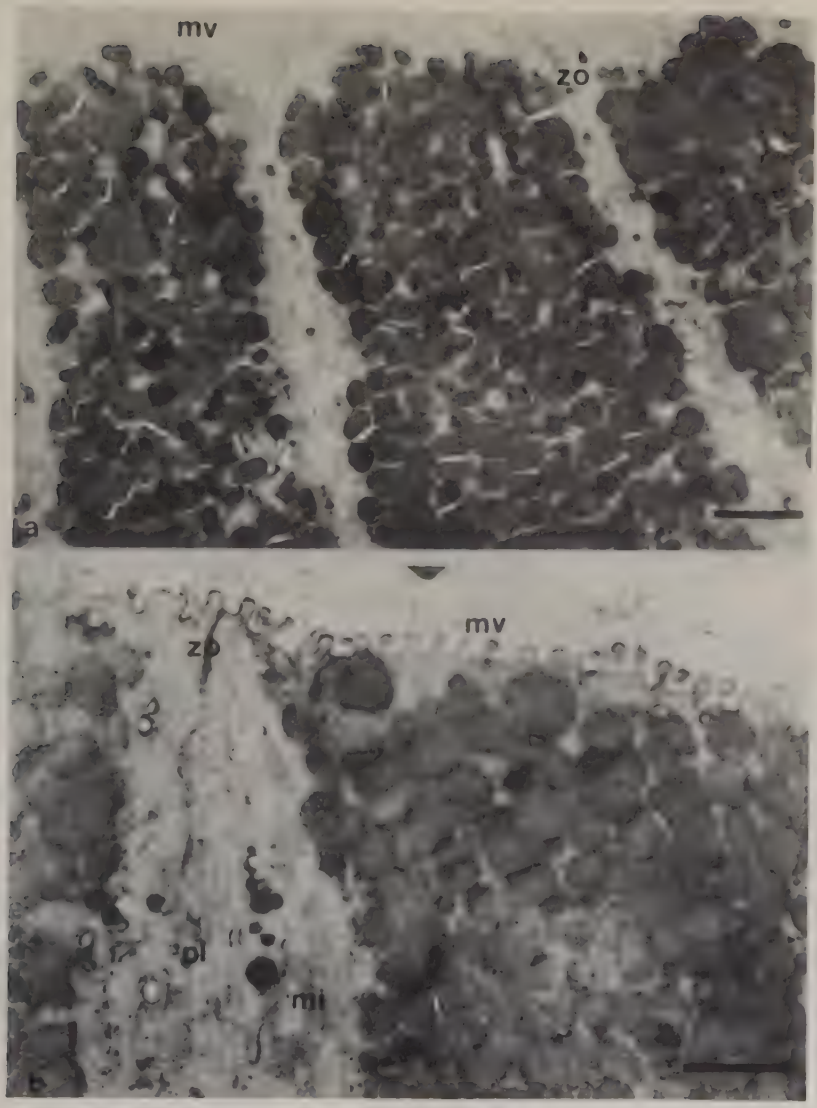

Abb.13: Ausschnittsvergrößerung aus Epithelzellen des Abschnitts A der Tunica mucosa im Antrum pylori eines Hundes (Gruppe II) nach 15 Min.(Abb.13a) und 30 Min.(Abb.13b) Einwirkzeit des Antigens

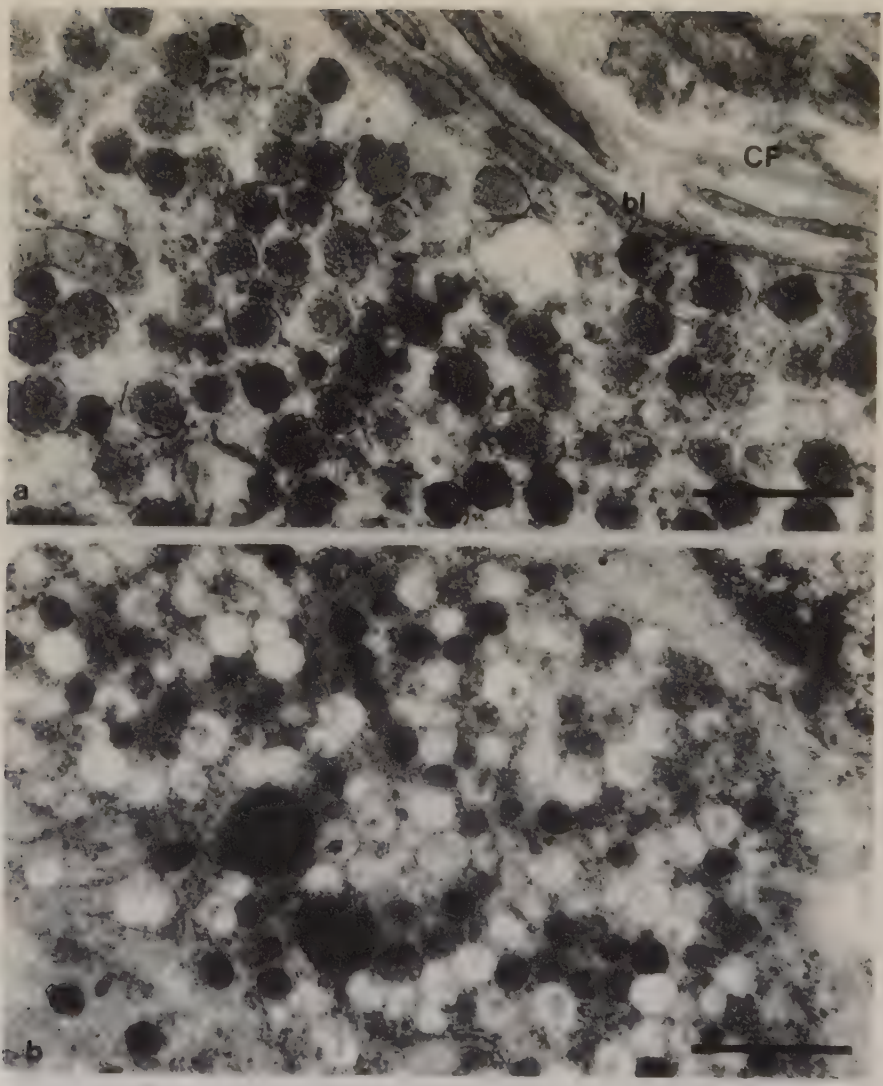

Abb.14: Ausschnittsvergrößerung aus einer G-Zelle im Abschnitt B der Tunica mucosa im Antrum pylori eines Hundes der Gruppe I (Abb.14a) und eines Hundes der Gruppe II (Abb.14b) nach einer Einwirkzeit des Antigens von 30 Min.

c. Ultrastrukturelle Veränderungen der Schleimhaut nach 5-6wöchiger parenteraler Vorsensibilisierung (Gruppe III)

Zwischen dieser Versuchsgruppe und der Kontrollgruppe lassen sich im Prinzip keine auffallenden Unterschiede feststellen.

LAMINA EPITHELIALIS MUCOSAE

Exokrine Zellen:
In Abschnitt A beträgt der mittlere Granuladurchmesser 533 nm, in Abschnitt B 458 nm und in Abschnitt C 520 nm (Abb. 21).
Die interzellulären Spalträume erscheinen in den beiden oberen Drüsenabschnitten, also in den Abschnitten A und B geringgradig erweitert.

Endokrine Zellen:

Die untersuchten endokrinen Zellen dieser Gruppe unterscheiden sich in ihrem Aussehen und Funktionszustand nicht von denen der Gruppe I (Kontrollgruppe).

Intraepitheliale Infiltrate

Große und kleine Lymphozyten, Monozyten, sowie Mastzellen befinden sich in den Interzellularräumen.

LAMINA PROPRIA MUCOSAE

In der Lamina propria mucosae können wie bei Gruppe I lymphoide Zellformen, spindelförmige Mastzellen, Makrophagen mit stark osmiophilen, runden Einlagerungen sowie Plasmazellen beobachtet werden.

d. Ultrastrukturelle Veränderungen der Schleimhaut nach 5-6wöchiger parenteraler Vorsensibilisierung sowie peroraler Sensibilisierung und Einwirkzeit des intragastral applizierten Antigens HGG von 5, 15 bzw. 30 Min.
(Gruppe IV)

Bei dieser Versuchsgruppe treten deutliche Veränderungen gegenüber der Kontrollgruppe auf. Der Durchmesser der exokrinen Sekretgranula nimmt auffallend ab.
G- und EC- Zellgranula erfahren massive Umstrukturierungen, die interzellulären Spalträume sind stark erweitert und schließen eine große Anzahl von Mast- und lymphoiden Zellen ein.

LAMINA EPITHELIALIS MUCOSAE

Exokrine Zellen:
Die Sekretgranula der exokrin aktiven Epithelzellen sind grundsätzlich in runder, ovaler und auch länglicher Gestalt anzutreffen. In Abschnitt A beträgt der mittlere Granuladurchmesser nach 5 Min. Applikationsdauer des Antigens 383 nm, nach 15 Min. 375 nm und nach 30 Min. schließlich 295 nm (Abb. 15a,b,c).
In Abschnitt B weisen die Granula durchschnittliche Diameter von 370 nm bei 5 Min., 365 nm bei 15 Min. und 336 nm bei 30 Min. auf.
Die Werte in Abschnitt C lauten für 5 Min. 344 nm, für 15 Min. 298 nm und für 30 Min. 308 nm (Abb. 21).

Zusätzlich zum Abfall der Granulagröße ist eine deutliche Sekretion von Schleimpartikeln ins Lumen zu beobachten.
Die interzellulären Spalträume in Abschnitt A sind nach 5 Min. Antigeneinwirkdauer mittelmäßig, nach 15 und 30 Min. auffallend erweitert (Abb. 16).
In Abschnitt B finden sich nach 5 und 15 Min. geringe,

nach 30 Min. etwas deutlichere Erweiterungen.
In Abschnitt C sind die Spalträume bei 5, 15 und 30 Min. nur unwesentlich erweitert.

Endokrine Zellen:

G - Zelle

Ähnlich wie bei Gruppe II, den nicht parenteral vorsensibilisierten, aber peroral sensibilisierten Tieren, lassen sich auch hier im Verlaufe des Versuchs Strukturveränderungen der G-Zellen feststellen, bei dieser Gruppe jedoch weitaus auffälliger und ausgeprägter als bei Gruppe II.
Zwischen 5 und 15 Min. Einwirkdauer des Antigens kommt es zu offensichtlichen Granulaveränderungen. Die dunklen, elektronenoptisch dichteren Granula bleiben weitgehend erhalten, während die helleren zum Großteil Öffnungen und Zusammenhangstrennungen in der umgebenden Membran aufweisen. Der Inhalt wird diffuser, die deutlich feinkörnige Matrixstruktur verschwindet. Zurück bleiben Granula von verwaschenem, zum Teil nur noch inselförmig verstreutem, hellem Inhalt. Das Zytoplasma erscheint dunkler.
Das Bild nach 30 Min. hat sich noch stärker gegenüber dem ursprünglichen Zustand gewandelt. Hier sind nun auch die dunkleren Granula von den Veränderungen betroffen. Sämtliche Membranen scheinen aufgelöst. Die Granulainnenstruktur wirkt ungleichmäßig, wie nach außen auslaufend und ohne Begrenzung ins Zytoplasma übergehend (Abb. 17a, b, c, d).

EC - Zelle

Auch bei dieser Gruppe von endokrinen Zellen kommt es, beginnend mit 5 Min. Einwirkzeit, zu massiven Veränderungen.
Das Zytoplasma hellt sich bei 30 Min. Einwirkzeit zunehmend auf, wird anscheinend immer "leerer". Die Granula, die vorher in einem relativ großen Umfeld des

Kernes auftreten, konzentrieren sich fast ausschließlich auf den supranukleären Raum und nehmen zahlenmäßig stark ab. Es kommt zu einem weitgehenden Verschwinden der länglichen, stäbchenförmigen Granula, übrig bleiben lediglich die etwas rundlicheren bis ovalen Formen (Abb. 18, Abb. 19, Abb. 20).

ECL - Zelle

Außer einer leichten Aufhellung des Zytoplasmas können keine Veränderungen zwischen 5, 15 und 30 Min. Antigeneinwirkzeit beobachtet werden.

D - und D_1 - Zelle

Das vorliegende Bildmaterial läßt keine eindeutigen Schlüsse auf versuchsabhängige Strukturveränderungen dieser beiden endokrinen Zelltypen zu.

Intraepitheliale Infiltrate

Nach 5minütiger Einwirkdauer schieben sich alle Formen von lympoiden-, wie auch Mastzellen durch die erweiterten Interzellularspalten lumenwärts.
Nach 15 und 30 Min. sind die Spalträume extrem stark erweitert, zahlreiche fingerförmige Fortsätze der jeweils benachbarten Epithelzellen ragen in diese hinein. Mastzellen haben sich vor allem in Basisnähe in diese Interzellularräume eingeschoben. Sie weisen hauptsächlich helle Granula auf (Abb. 16).
Lymphozyten und vor allem Monozyten wandern in großer Anzahl lumenwärts und sind zum Teil schon knapp unter der Oberfläche anzutreffen. Eine besonders ausgeprägte Spalterweiterung ist oft genau vor der jeweils nach oben wandernden Zelle zu beobachten. Nach 30minütiger Einwirkdauer sind sogar vereinzelt Makrophagen mit großblasigen, stark osmiophilen Granula intraepithelial anzutreffen.

LAMINA PROPRIA MUCOSAE

Nach 5 Min. Applikationszeit des Antigens HGG zeigen sich Mastzellen, die sich häufig dicht an die Epithelbasis anschmiegen und von langgestreckter, dem Verlauf der Basalmembran angepaßter Form sind.
Nach 15 und 30. Min. Einwirkzeit sind oft mehrere, dicht nebeneinander gelegene lymphoide- und Mastzellen, sowie Makrophagen außerhalb des Epithels zu beobachten.

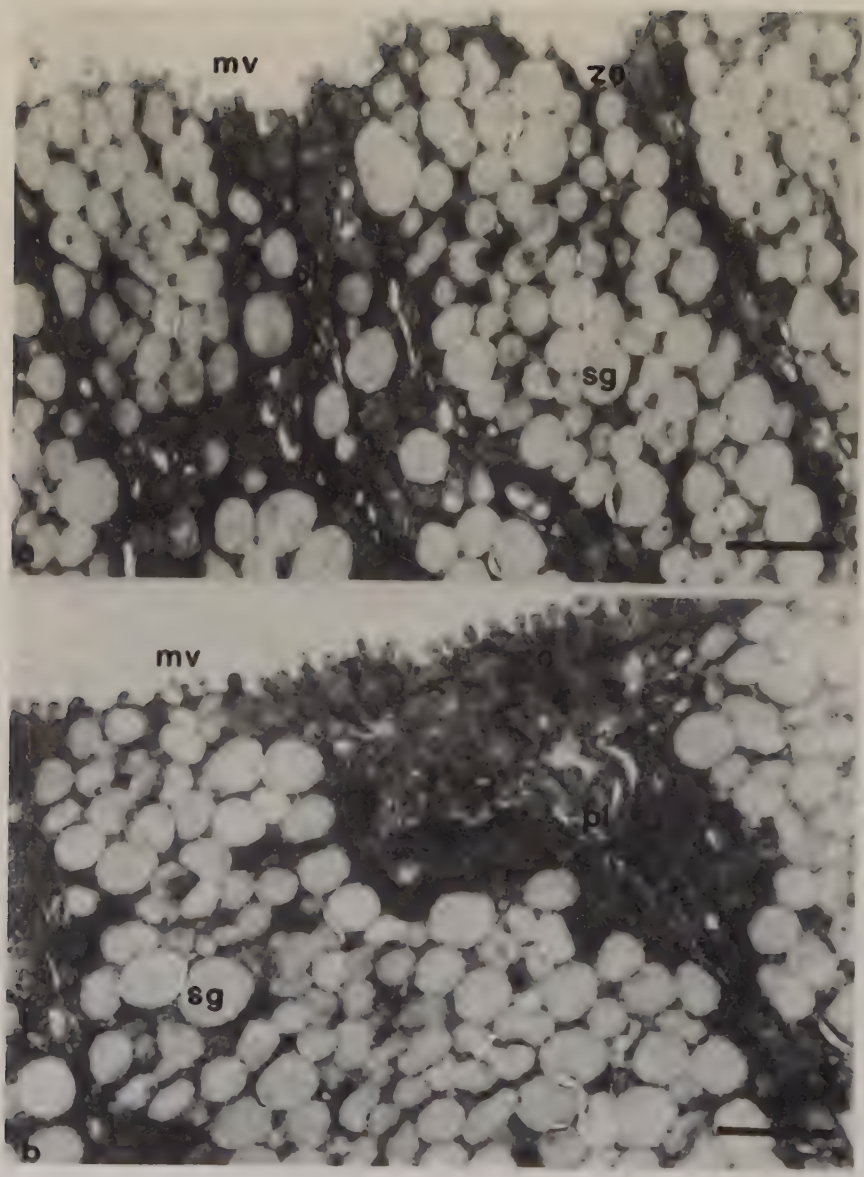

Abb.15a und 15b: Erläuterungen siehe Abb.15 (S. 83)

Abb.15: Ausschnittsvergrößerungen aus Epithelzellen des Abschnitts A der Tunica mucosa im Antrum pylori von Hunden der Gruppe IV nach 5 Min.(Abb.15a), 15 Min.(Abb.15b) und 30 Min.(Abb.15c) Einwirkdauer des Antigens

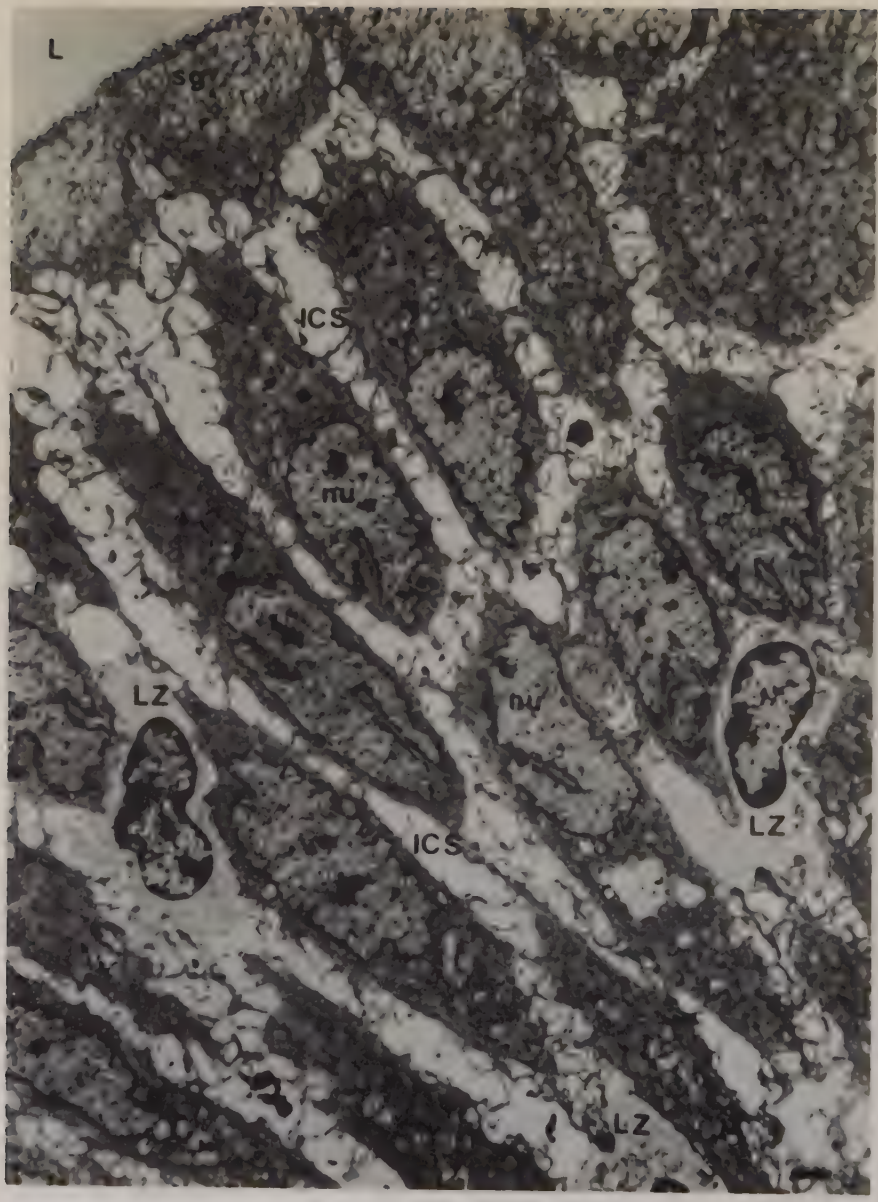

Abb.16: Ausschnittsvergrößerung aus Epithelzellen des Abschnitts A der Lamina epithelialis im Antrum pylori eines Hundes (Gruppe IV); stark erweiterte interzelluläre Spalträume

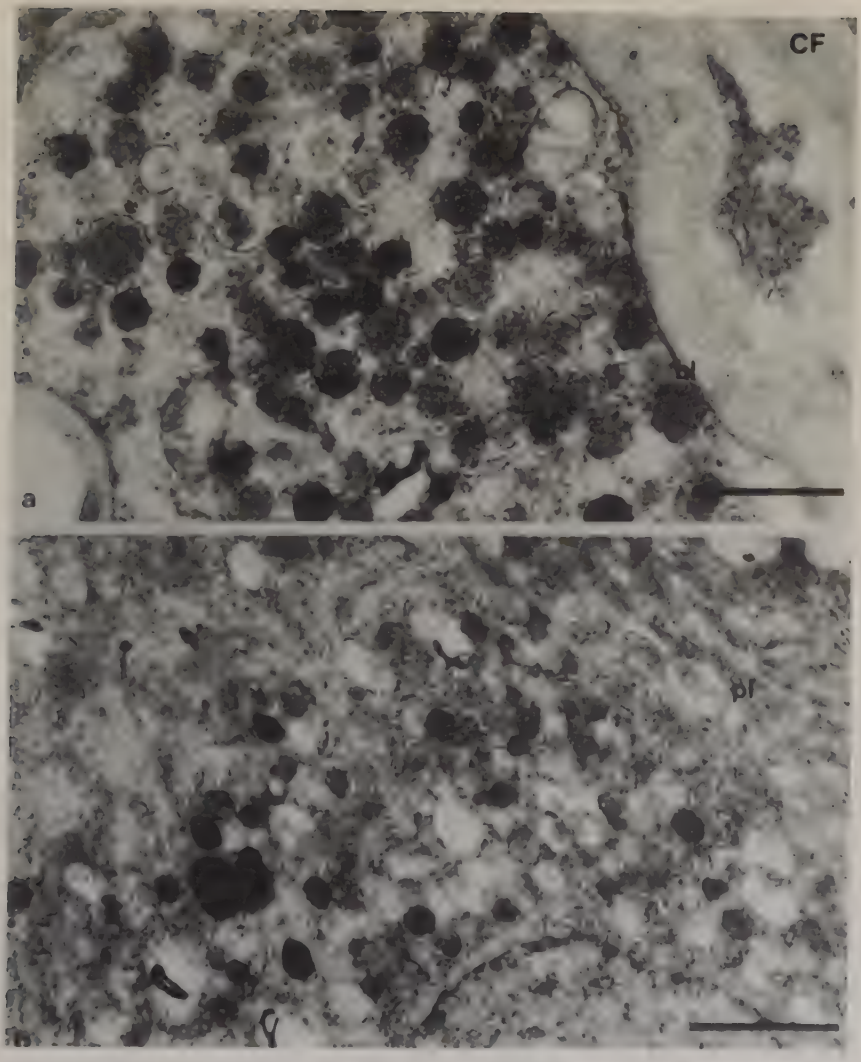

Abb.17a und 17b: Erläuterungen siehe Abb.17 (S. 86)

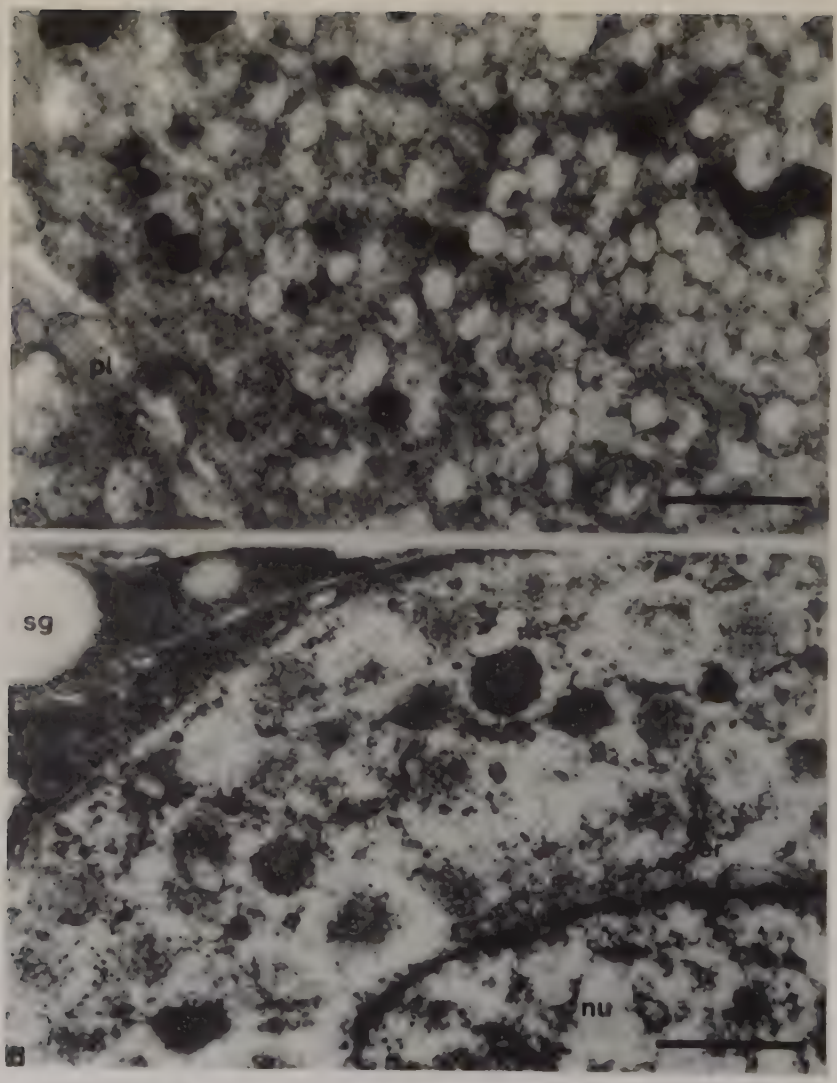

Abb.17: Ausschnittsvergößerungen aus G-Zellen des Abschnitts B der Tunica mucosa im Antrum pylori von Hunden der Gruppe III (Abb.17a) sowie der Gruppe IV nach 5Min. (Abb.17b). 15Min. (Abb.17c) und 30 Min.(Abb.17d) Einwirkdauer des Antigens

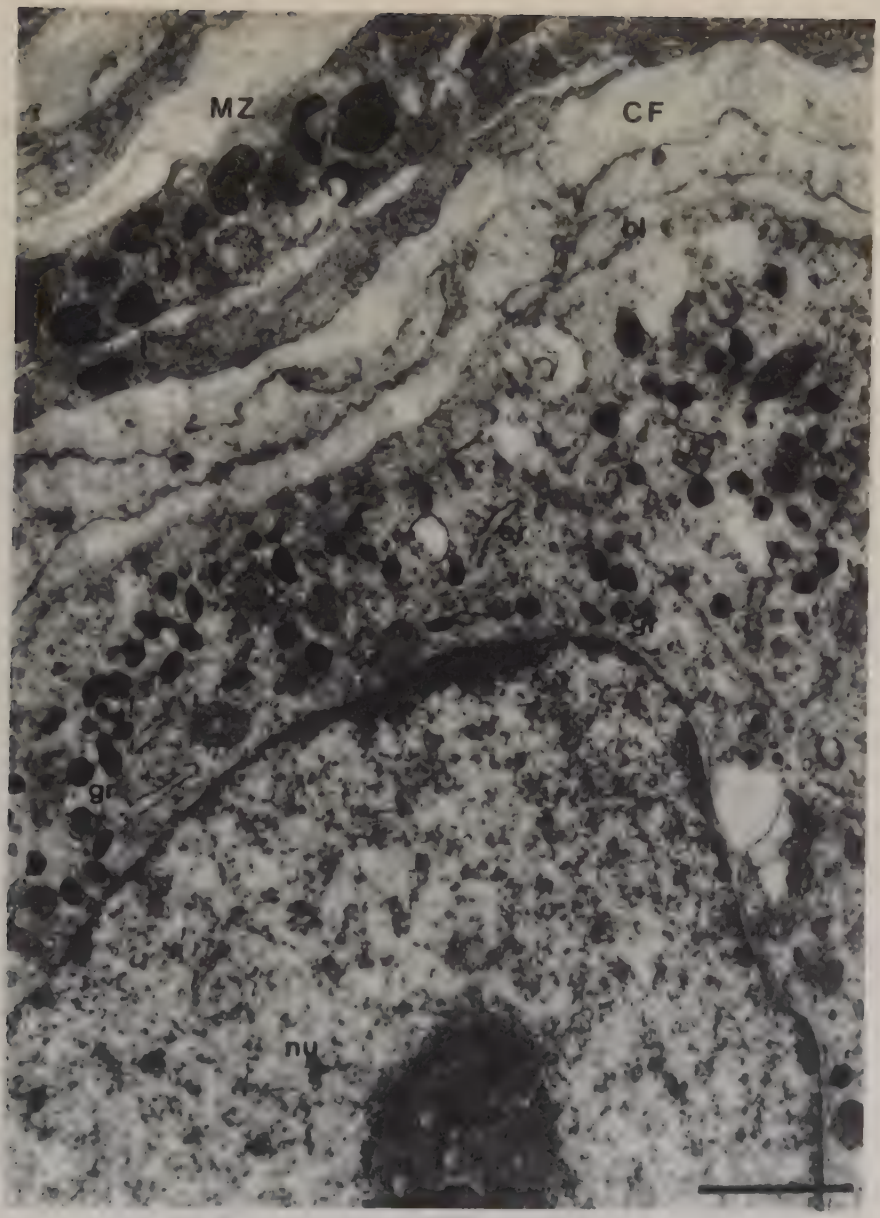

Abb.18: Ausschnittsvergrößerung aus einer EC-Zelle des Abschnitts B der Tunica mucosa im Antrum pylori eines Hundes der Gruppe IV nach 5 Min. Einwirkdauer des Antigens

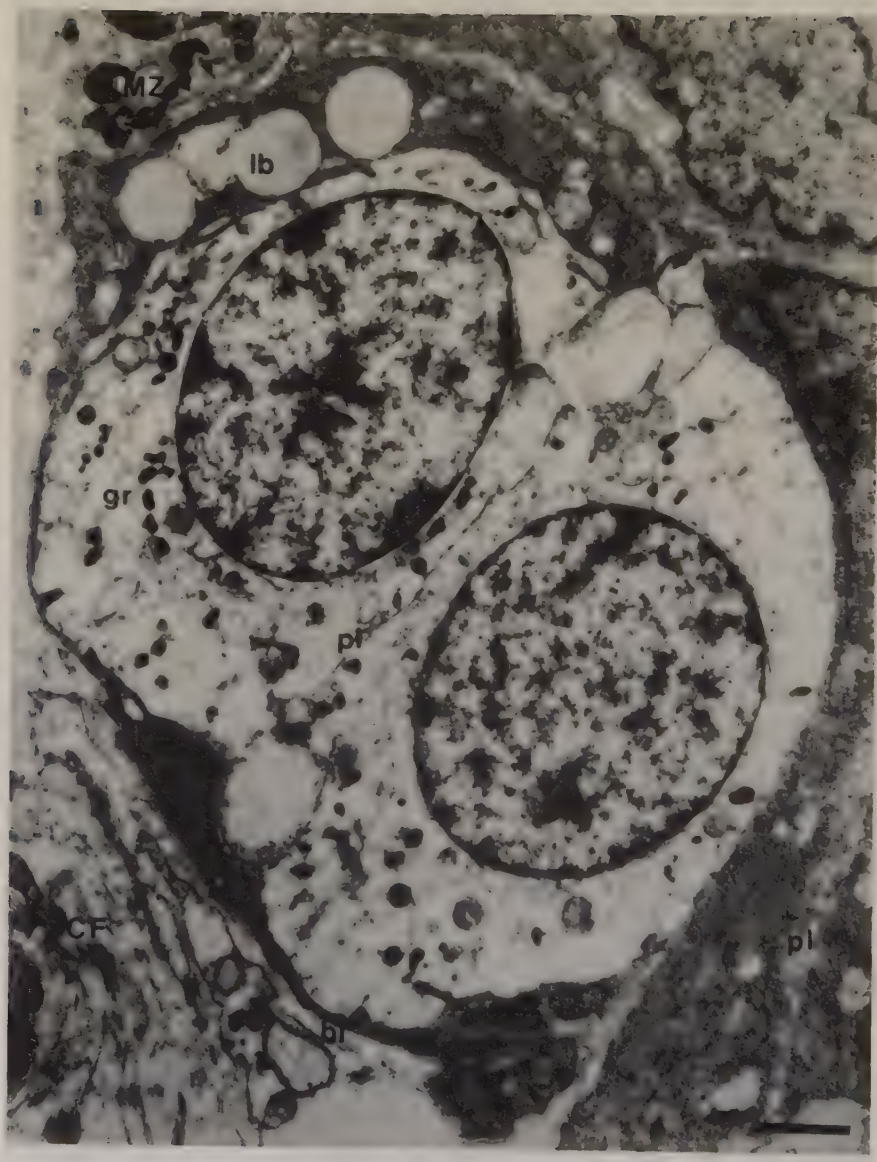

Abb.19: Zwei EC-Zellen im Abschnitt B der Tunica mucosa im Antrum pylori eines Hundes der Gruppe IV nach 15 Min. Einwirkdauer des Antigens

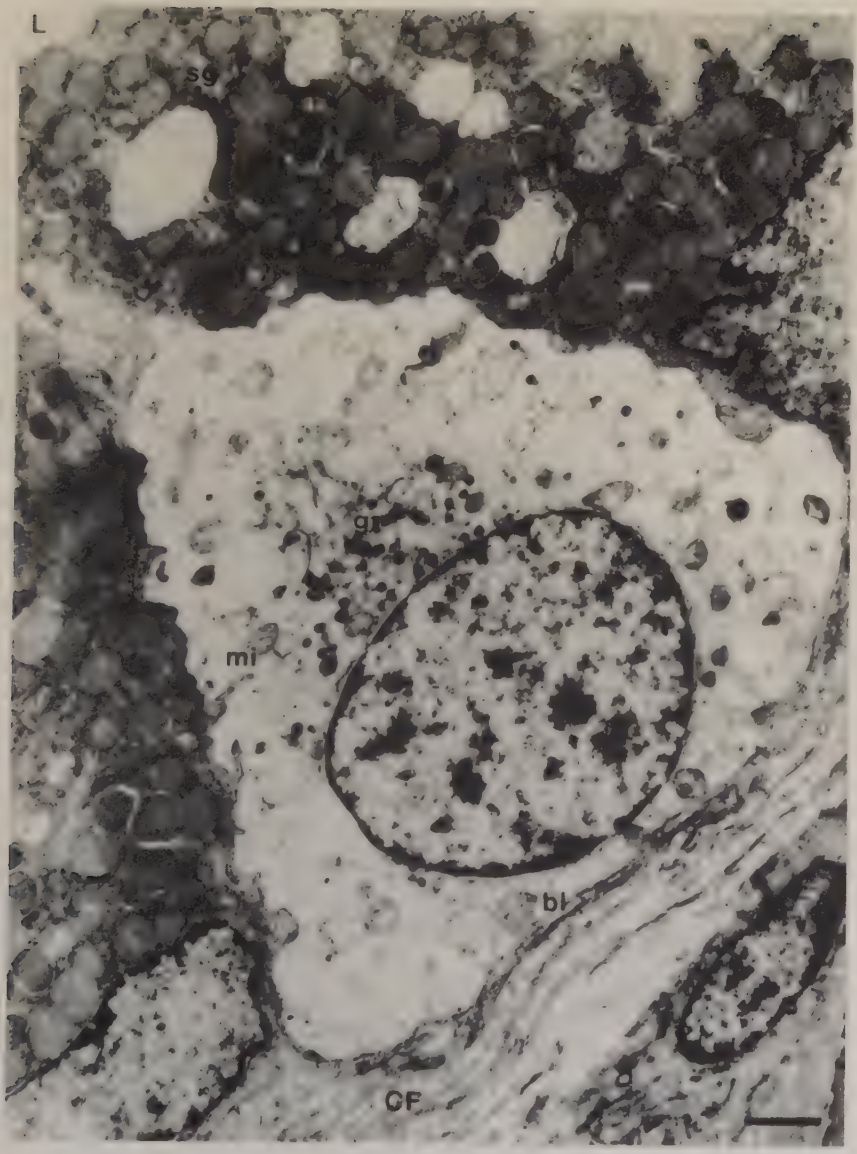

Abb.20: EC-Zelle im Abschnitt B der Tunica mucosa im Antrum pylori eines Hundes der Gruppe IV nach 30 Min. Einwirkdauer des Antigens

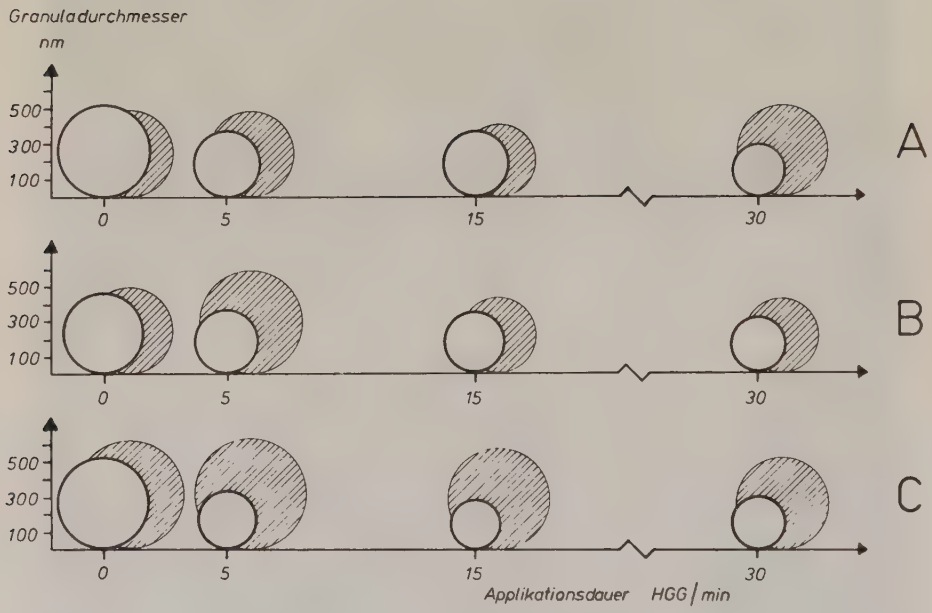

Abb.21: Veränderung des mittleren Durchmessers der exokrinen Sekretgranula in den Abschnitten A, B und C der Tunica mucosa des Antrum pylori von Hunden der Gruppen I bis IV im Verhältnis zur Einwirkzeit des Antigens HGG

vorsensibilisiert (Gruppe III und IV)

nicht vorsensibilisiert (Gruppe I und II)

In den Abbildungen verwendete Abkürzungen

bl	Basalmembran
C	Kapillare
CF	Kollagenfasern
EN	Endothelzellen
er	Endoplasmatisches Retikulum
gr	Granula der entero- endokrinen Zellen
ICS	Interzellularspalt
L	Lumen
lb	Lipoidkörper
LZ	Lymphozyt
mi	Mitochondrium
mv	Mikrovilli
MZ	Mastzelle
NF	Nervenfasern
nu	Zellkern
nuc	Nucleolus
pl	Plasmalemm
PZ	Plasmazelle
sg	Schleimgranula der exokrinen Epithelzellen
zo	Zonula occludens

Im Text verwendete Abkürzungen

APUD-Zellen	amine precursor uptake and decarboxylating cells
GEP-System	gastro- entero- pankreatisches System

Die Meßlinie am rechten unteren Bildrand entspricht in sämtlichen Abbildungen einer Länge von 1µm.

V. Diskussion

Der strukturelle Aufbau der Magenschleimhaut des Hundes im Bereich des Antrum pylori weist unter physiologischen Bedingungen (Kontrollgruppe) in Aussehen und Gestalt der exokrinen Epithelzellen, der intraepithelialen Infiltratzellen, wie auch sämtlicher, extraepithelial in der Lamina propria mucosae auftretenden Zellformen keine auffallenden Abweichungen zu den bisher vorliegenden Darstellungen auf (GRAU/WALTER, 1967; PATT/PATT, 1969; DELLMANN, 1971; WELSCH/STORCH; 1973; SISSON/GROSSMANN , 1975 ; KRSTIĆ, 1976; KNOCHE, 1979; NICKEL et al., 1979; BANKS, 1981; ROMER/PARSONS, 1983).

Was jedoch die im Antrum pylori lokalisierten entero- endokrinen Zellen betrifft, so ergeben sich, verglichen mit den Untersuchungsergebnissen von KUBEŠ (1972) auffallende Abweichungen. Anhand des ausgewerteten Bildmaterials kann eindeutig dokumentiert werden, daß beim Hund sämtliche entero- endokrinen Zellen im Antrum pylori vom "offenen Typ" (FUJITA/KOBAYASHI, 1973) sind, d.h. mit ihrer Spitze das Drüsenlumen erreichen, während ihre Basis der Basalmembran anliegt. (In seinen Untersuchungen ordnet KUBEŠ (1972) die D- und D_1-Zellen noch dem Schema des "geschlossenen Typs" zu). Diese Tatsache gibt den endokrinen Zellen die Funktion von "Tastzellen des Verdauungsapparates" (FUJITA/KOBAYASHI, 1973) und läßt den Schluß zu, daß lokal endokrine Zellen direkt, d.h. ohne Übermittlersubstanz zum Freisetzen ihrer Sekrete stimuliert werden können.

Die vorliegenden Ergebnisse lassen eine eindeutige Zuordnung entero- endokriner Zellen des Antrum pylori des Hundes zu den fünf klassischen Zellformen auf Grund unterschiedlicher Größe und Struktur der jeweiligen Granula zu (Tab.3).

Zelltyp	Granula	Durchmesser in nm
G		300 - 390
EC		250 - 330
ECL		250 - 400
D		200 - 360
D_1		140 - 160

Tab.3 Granulagrösse und -struktur der entero- endokrinen Zellen im Antrum pylori des Hundes

Die durchgeführten Immunisierungsversuche der Hunde hatten zum Ziel, einen möglichen Einfluß immunologischer Reaktionen auf die gastrointestinale Hormonfreisetzung sowie auf die Stimulation gastraler Funktionen zu untersuchen.
Nach PIERCE/GOWANS (1975), KAGNOFF (1981) und STROBER et al. (1981) ist es möglich, eine Immunisierung sowohl durch enterale als auch durch parenterale Applikation eines Antigens zu erreichen. Um auszuschließen, daß die Hunde bereits Antikörper gegen die als Antigen gewählte Substanz besitzen, und um eine einheitliche Antikörperbildung zu erhalten, wurde wie auch bei Untersuchungen von TEICHMANN (1983) menschliches Gammaglobulin (HGG) als ein für den Hund fremdes Eiweiß zur Immunisierung gewählt.
Die Versuchsanordnung bestand aus vier Tiergruppen. Gruppe I (Kontrollgruppe, keinerlei Vorbehandlung der Tiere) diente als Referenz zu den drei übrigen Versuchsgruppen. Gruppe IV (parenterale Vorsensibilisierung mit HGG über 5-6 Wochen, danach perorale Sensibilisierung durch intragastrale Applikation von HGG) repräsentierte die eigentliche Testgruppe, während Gruppe II (keine parenterale Vorsensibilisierung, lediglich perorale Gabe von HGG) und Gruppe III (parenterale Vorsensibilisierung über 5-6 Wochen, keine intragastrale HGG Applikation) eventuelle Veränderungen, die nur durch eine der beiden vorgenommenen Immunisierungsformen bedingt auftreten könnten, zeigen sollten. Derartige Veränderungen wären somit nicht für das Modell einer einzigen Immunantwort der Magenschleimhaut im Sinne einer Reaktion auf ein bereits bekanntes Antigen verwertbar.
Die licht- und elektronenmikroskopischen Auswertungen der Schleimhautabschnitte aus dem Antrum pylori ergaben bei Gruppe I, II und III im wesentlichen ein übereinstimmendes Bild.

Bei Gruppe IV lässen sich demgegenüber auffallende epitheliale Umbauvorgänge feststellen.
Der Durchmesser der exokrinen Sekretgranula nimmt deutlich ab, in den Drüsenlumina sind vermehrt Schleimpartikel erkennbar, die Epithelzellen weisen einen unregelmäßigen Dichtegrad und eine geringere Vakuolisierung auf. All diese Veränderungen deuten auf eine verstärkte epitheliale Sekretion hin, ein Vorgang, der in Übereinstimmung mit rasterelektronenmikroskopischen Untersuchungsergebnissen von TEICHMANN (1983) steht. Die verdickte Schleimschicht auf der Oberfläche des Epithels aus dem Antrum pylori tritt bei sensibilisierten Tieren nach peroraler Antigenapplikation auf, während sich bei Kontrolltieren in dieser Drüsenzone nur ein sich leicht lösender, dünner Schleimfilm ausbildet. Untersuchungen an nachfolgenden Darmabschnitten und ihrer Beeinflußbarkeit durch immunologische Vorgänge (SCHEID, 1984) bestätigen auch für diesen Bereich des Gastrointestinaltraktes eine zeitlich gegenüber dem Magen verzögerte, jedoch vermehrte Schleimbildung bei sensibilisierten Tieren.

Zusätzlich zu diesen Veränderungen ist eine deutliche Vermehrung der extraepithelialen, in der Lamina propria mucosae lokalisierten Mast- und lymphoiden Zellen der Gruppe IV gegenüber den übrigen Versuchsgruppen sowie eine, proportional der Einwirkdauer des Antigens auf die Magenschleimhaut wachsende Zunahme lymphoider Zellen im intraepithelialen Raum zu verzeichnen.
Die intraepithelialen Spalträume erscheinen bei Gruppe IV auffallend stark erweitert, fingerförmige Fortsätze der benachbarten Epithelzellen ragen in diese Zwischenräume. Eine große Anzahl von Mast- sowie lymphoiden Zellen ist vor allem im lumennahen Drittel dieser erweiterten Spalträume zu beobachten.
Die gesamte Epithelhöhe nimmt ab. Die beschriebenen

Veränderungen spielen sich ausschließlich in den Schleimhautabschnitten A und B, also in den beiden lumennahen Dritteln der Pylorusdrüsen ab, während der tiefste Abschnitt C davon anscheinend nicht betroffen wird.

Dieser zahlenmäßige Anstieg immunkompetenter Zellen bei Versuchsgruppe IV ist in Übereinstimmung mit Ergebnissen von SCHEID (1984) und TEICHMANN (1983) zu werten. Danach sind die beschriebenen intraepithelialen Infiltratzellen als Ia - positive Population anzusehen, die ihrerseits als Mediatoren der Immunreaktion zu agieren scheinen (WALKER, 1977). Beim sensibilisierten Tier ist in der vorliegenden Versuchsanordnung eine Zunahme der Ia antigentragenden Zellen von 140% gegenüber der Kontrollgruppe zu verzeichnen (TEICHMANN, 1983). Diese Zellen befinden sich, nach seinen Untersuchungen, vorwiegend im Bereich der Drüsenschläuche, - vergleichbar mit den als Abschnitt A und B in dieser Arbeit bezeichneten Zonen - , während in der Tiefe nahezu keine Ia positiven Zellen nachweisbar sind. Die aufgezeigten eigenen Ergebnisse bestätigen diese Beobachtung. Auch OKUDA et al. (1980) sprechen nach Untersuchungen an Mäusen von einem deutlichen Anstieg der Lymphozytenzahl nach Antigenkontakt.

Die Voraussetzung für eine Immunreaktion ist die Aufnahme eines Fremdeiweißes (FAHRLÄNDER, 1982), unabhängig davon, ob dieses enteral oder parenteral appliziert wird (PIERCE/GOWANS, 1975). Der erste Kontakt mit einem Antigen stimuliert das Immunsystem. Für den Darm ist der Ablauf dieser Immunantwort durch zahlreiche Untersuchungen bereits weitgehend bekannt. Nach einer Hypothese von SELBY et al. (1981) kommen Lymphozyten, die aus der Lamina propria mucosae ausgewandert sind, im Darmlumen in Kontakt mit dem Antigen. Nach

SCHMIEGEL et al. (1982) handelt es sich hingegen um spezialisierte Epithelzellen in der Lamina epithelialis mucosae, die an der freien Oberfläche der Peyer`schen Platten liegen (M-Zellen), und innerhalb ihrer verzweigten Zytoplasmafortsätze Lymphozyten einschließen. Antigene aus dem Darmlumen können durch diese M-Zellen endozytotisch aufgenommen, transepithelial transportiert und dann an der Oberfläche von mit M-Zellen assoziierten Lymphozyten aufgenommen werden. Nach Antigenkontakt wandern die spezifisch sensibilisierten Lymphozyten in die subepithelialen Follikel der Peyer`schen Platten. Es kommt zu einer Proliferation spezifischer T- und B-Lymphozyten zu Lymphoblasten. Die meisten davon entwickeln sich zu Plasmazellen, die wiederum Immunglobuline synthetisieren. Die nächste Antigengabe wird bereits im Darmlumen durch sezernierte IgA - Immunglobuline abgefangen und zu einem Antigen/Antikörperkomplex gebunden, der am Dünndarmepithel haftet und durch Verdauungsfermente abgebaut wird (WALKER et al., 1977; HALL, 1979; FAHRLÄNDER, 1982; SCHMIEGEL et al., 1982).

Für den Magen liegen entsprechende immunologische Untersuchungen nur in sehr geringem Umfang vor.

Die beschriebene Abnahme der Epithelhöhe, die deutliche Erweiterung der interzellulären Spalträume und die darin eingeschlossene , große Anzahl lymphoider Zellen können als Reaktion im Sinne eines oben genannten Immungeschehens auf die Konfrontation der Magenschleimhaut mit dem bereits durch die Vorsensibilisierung bekannten Antigen ausgelegt werden.

Die Wanderungsgeschwindigkeit eines Lymphozyten beträgt nach FREY (1972) 2mm pro Stunde. Theoretisch könnte also ein Lymphozyt in 15 Min. 500µm zurücklegen. Die Epithelhöhe in Abschnitt A und B beträgt bei der Kontrollgruppe 24 - 35µm, bei Gruppe IV 17-23µm.

Eine immunkompetente Zelle könnte also den Weg von der Epithelbasis bzw. von der Lamina propria mucosae bis zum Drüsenlumen bereits nach kurzer Einwirkzeit bewältigt haben und einen Komplex mit dem Antigen bilden. Theoretisch besteht sogar die Möglichkeit, daß sie sensibilisiert wieder zur Epithelbasis zurückkehren und eine Antigen - Information im subepithelialen Raum weitergeben könnte.
Für das Ingangsetzen der Magensekretion, speziell für die HCl-Ausschüttung, ist neben dem N. vagus und Gastrin auch Histamin als potentieller Stimulator anzusehen (BANKS, 1981). Die vermehrte Anzahl von Mastzellen bei Gruppe IV, sowie ihre lumenwärts gerichtete Bewegung in den erweiterten Interzellularräumen zusammen mit der beobachteten teilweisen Degranulation spricht ebenfalls für die Theorie der Beeinflußbarkeit der Verdauungstätigkeit durch immunologische Reaktionen.

Eine weitere auffallende Veränderung spielt sich im Laufe des Versuchs bei den entero- endokrinen Zellen im Abschnitt B und C der Pylorusschleimhaut ab. Während Gruppe III im Vergleich zu Gruppe I, der Kontrollgruppe, unverändert erscheint, kommt es in Gruppe II in geringem und in Gruppe IV in ausgeprägtem Maße zu Gestalt- und Strukturveränderungen der Granula in G- und EC- Zellen. Proportional zur Einwirkdauer des Antigens HGG kommt es zu erheblichen Umbauvorgängen der interzellulären Sekretgranula. Bei G-Zellen scheinen sich die Granula kontinuierlich aufzulösen, die feinkörnige Matrixstruktur verschwindet, es lassen sich keine geschlossenen Membranen nachweisen. Bei EC-Zellen nehmen die Granula zahlenmäßig stark ab, sie sind fast ausschließlich auf den supranukleären Raum konzentriert, das gesamte Zytoplasma hellt sich deutlich auf.
Auch diese ausgeprägten Veränderungen innerhalb der

G- und EC- Zellen lassen sich als Auswirkungen eines abgelaufenen Immungeschehens deuten. Von BUFFA et al. (1979),GRUBE (1980) sowie GRUBE/WEBER (1980) wurde der Nachweis unspezifischer Bindungen von Immunglobulinen an bestimmte endokrine Zellen (G-Zellen und EC-Zellen) erbracht. Die verhältnismäßig schwache Reaktion der G- und EC- Zellen der Gruppe II auf ein dem Körper bisher fremdes Antigen und die ausgeprägten Umgestaltungen bei Gruppe IV nach Kontakt mit einem bereits bekannten Antigen lassen sich ebenfalls im Sinne einer Immunreaktion mit nachfolgender Ingangsetzung der Verdauungsvorgänge auslegen.

Von FUJITA/KOBAYASHI (1971) wird eine experimentell ausgelöste, emiocytotische Granulafreisetzung aus entero- endokrinen Zellen nach pH-Wertveränderungen beschrieben, weshalb auch als weitere Ursache der Granulaveränderungen eine Verschiebung des pH-Werts im Magenlumen durch die Applikation von 1g HGG,gelöst in 100 ml Wasser nicht außer acht gelassen werden darf.

TEICHMANN (1983) mißt in seinen Untersuchungen den Serumgastrinspiegel vorimmunisierter und nicht immunisierter Tiergruppen und erhält nach oraler Gabe von HGG einen steilen Anstieg der Gastrinwerte im Blut (von $1^{\pm}$ 0,3pg/ml auf $12^{\pm}$5pg/ml nach einer Einwirkzeit von nur 5 Minuten, einen weiteren Anstieg nach 15 Min. und einen leichten Abfall der Werte nach 30 Min.), während die Werte der Kontrollgruppe über den gesamten Versuch unverändert bleiben. Diese scheinbare Diskrepanz zu den vorliegenden Ergebnissen (deutliche G-Zellgranulaveränderung erst nach einer Einwirkdauer des Antigens von 15 und 30 Min.) läßt sich an Hand der Ergebnisse von KUBEŠ et al. (1972) erklären. Mit Hilfe der Immunoelektronenmikroskopie stellten sie fest, daß Gastrinformen mit nachweisbarer Immunoreaktivität lediglich im G-Zellzytoplasma gefunden werden konnten, während die Sekretgranula selbst vollkommen

negativ blieben. Dies läßt den Schluß zu, daß das Sekretionsprodukt der G-Zelle, das Hormon Gastrin in freier Form sehr schnell ins Blut gelangen kann (deutlich erhöhter Serumgastrinwert schon nach 5 Min.). Eine Degranulation bzw. Auflösung der Sekretgranula benötigt hingegen eine Einwirkdauer von mindestens 15 bis 30 Min..

FUJITA/KOBAYASHI (1971), KOBAYASHI/SASAGAWA (1976), TRACK et al. (1978) und HÅKANSON et al. (1982) befassen sich mit dem Sekretionszyklus der entero- endokrinen Zellen, speziell der G-Zelle und kommen zum Teil zu sehr unterschiedlichen Ergebnissen. Ein Grund für die Diskrepanz dieser Studien mag sein, daß HÅKANSON et al. (1982) permanent aktive Zellen mit permanent ruhenden Zellen verglichen haben, während in früheren Versuchen akute Stimuli wie zum Beispiel HCL-Applikation (FUJITA/KOBAYASHI, 1971) oder Fütterung nach längerem Fasten (TRACK et al., 1978) verwendet worden waren. HÅKANSON et al. (1982) stellen die Theorie eines Reifungsprozesses von kleinen elektronenoptisch dichten Granula zu großen hellen Granula von geringer Elektronendichte, die mittels Exocytose an der Zellbasis ihren Inhalt durch die Basalmembran hindurch ausschleusen, auf. FORSSMANN et al. (1980) diskutieren neben Exocytose, ein mögliches Verschmelzen mehrerer Granula miteinander oder die Ausschleusung des Hormons ohne jeglichen vorherigen Zusammenschluß im Granulum. Schließlich erörtern sie auch die Möglichkeit einer intrazytoplasmatischen Freisetzung des Gastrins aus den membranbegrenzten Granula. Die Ergebnisse der vorliegenden Untersuchung und die Studie über Veränderungen des Serumgastrinspiegels von TEICHMANN (1983) sprechen eher für die letztgenannte These FORSSMANNS.

Ein Reifungsprozess im Sinne der Theorie von HÅKANSON

et al. (1982) sowie eine Ausschleusung des Gastrins mittels Exozytose kann nicht unbedingt bestätigt werden, obwohl im vorliegenden Bildmaterial kleine, elektronenoptisch dichte, wie auch große helle Granula von geringer Elektronendichte innerhalb des Zytoplasmas der untersuchten G-Zellen beobachtet werden konnten.

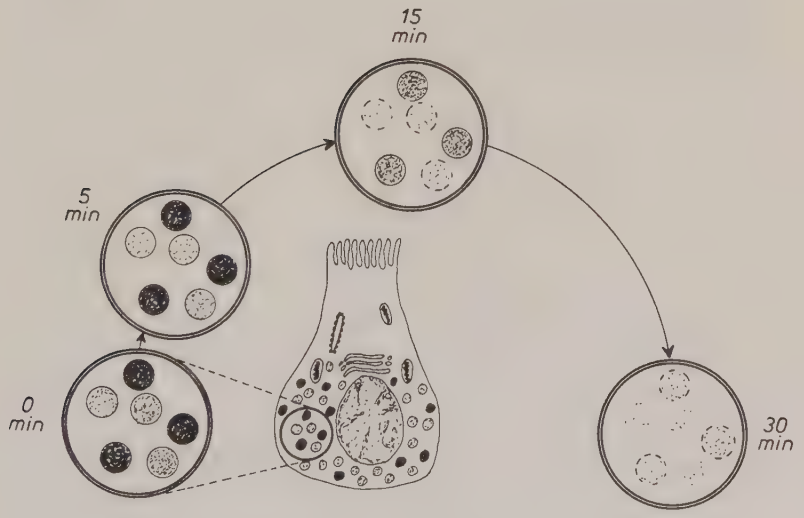

Abb.22: Schematische Darstellung der Veränderung der G-Zellgranula im Antrum pylori eines Hundes der Gruppe IV im Verhältnis zur Einwirkdauer des Antigens HGG

Zusammenfassend ist zu sagen, daß die Annahme, daß immunologische Vorgänge eine Hormonausschüttung induzieren und damit die Verdauungstätigkeit im Gastrointestinaltrakt beeinflussen, auch unter histologischen Gesichtspunkten bestätigt werden kann.
Die praktische Bedeutung dieser Feststellung und ihre klinische Relevanz liegen in der Tatsache, daß der Organismus grundsätzlich fähig ist, oral aufgenommene, unbekannte Antigene zu erkennen und nach dem Erstkontakt mit einer immunologischen Reaktion antwortet. Er reagiert durch Induktion von Verdauungsprozessen und Bildung von Antigen/Antikörperkomplexen, um sich vor möglichen Schadwirkungen dieser Nahrungsantigene zu schützen: Der Körper entwickelt eine natürliche Immuntoleranz.

VI. Zusammenfassung

Schleimhautproben aus dem Bereich des Antrum pylori von 15 Hunden wurden licht- und elektronenmikroskopisch untersucht.
Anhand des ausgewerteten Bildmaterials konnte eine Zuordnung der entero- endokrinen Zellen des Antrum pylori beim Hund zu den fünf klassischen endokrinen Zellformen getroffen sowie eine tabellarische Aufstellung der Unterscheidungskriterien in Bezug auf Granulagrösse und -struktur erarbeitet werden.
Es läßt sich eindeutig dokumentieren, daß sämtliche entero- endokrinen Zellen in diesem Gebiet des Hundemagens vom "offenen Typ" sind, d.h. mit ihrer Basis der Basalmembran anliegen, während ihre Spitze das Drüsenlumen erreicht.
Zur Untersuchung eines möglichen Einflusses immunologischer Reaktionen auf die Sekretionsaktivität der Magenschleimhaut wurden die Hunde in vier Gruppen aufgeteilt und nach unterschiedlichen Gesichtspunkten systemisch bzw. peroral sensibilisiert.
Das licht- und elektronenmikroskopische Bild der Gruppen II und III, denen jeweils ein definiertes Fremdprotein entweder nur parenteral oder nur intragastral appliziert worden war, unterscheidet sich nur unwesentlich von dem der unbehandelten Kontrollgruppe. Bei Gruppe IV dagegen (parenterale Vorsensibilisierung plus perorale Gabe eines Antigens) spielen sich mit ansteigender Einwirkdauer des Fremdproteins deutliche strukturelle Umbauvorgänge in der Tunica mucosa des Antrum pylori ab:

1. Verstärkte epitheliale Sekretion ins Drüsenlumen
2. Vermehrung von Mastzellen und lymphoiden Zellformen im extra- wie im intraepithelialen Raum
3. Erweiterung der interzellulären Spalträume
4. Auffallende Granula- und Zytoplasmaveränderungen innerhalb der endokrin aktiven G- und EC- Zellen

Die aufgeführten Parameter deuten auf eine Hormonausschüttung sowie eine nachfolgende Anregung der gastralen Verdauungstätigkeit, ausgelöst durch rein immunologische Vorgänge, hin.
Es läßt sich also auch aus histologischer Sicht neben den bekannten nervösen und mechanischen Kontrollen ein dritter Stimulationsmechanismus der gastralen Funktionen bestätigen. Der Körper ist in der Lage, auf Antigene mit einer Immunreaktion zu antworten, Verdauungsprozesse zu induzieren und sich so vor möglichen Schadwirkungen in der aufgenommenen Nahrung zu schützen.

VII. Summary

Experimental and Morphological Investigations of the Tunica mucosa of the Dog's Pyloric Antrum

Mucous membrane samples were taken from the region of the pyloric antrum of 15 dogs. They were examined with the light and electron microscope.

Examination of the samples allowes a differentiation of entero- endocrine cells of the dog's pyloric antrum into the five classical types. A listing of examining criteria according to which granula size and structure can be determined was also compiled.

It can be positively proven that all entero- endocrine cells from this area of the dog's stomach are of the "open type", i.e. they lie on the basal membrane while reaching into the lumen of the glands.

The dogs were devided into four groups in order to study possible influences of immunological reactions on the secretory activity of the stomach mucosa. Systemic or parenteral sensibilisation was performed under different aspects in each of the four groups.

Either a parenteral or intragastral predetermined foreign protein was administered to group II and III. Light and electron microscopic findings of these two groups show very little differences to the control group. Definite structural changes are found in the Tunica mucosa of the pyloric antrum in group IV (parenteral presensibilisation plus peroral administration of an antigen), following an increased exposure time of the foreign protein:

1. An increased epithelial secretion into the glandular lumen
2. An increase in mastcells and lymphoid cell forms in extra- as well as intraepithelial spaces
3. A widening of the intercellular spaces
4. Apparent granular and cytoplasmic changes within the endocrine active G- and EC-cells

The parameters mentioned point to a hormone release as well as to subsequent stimulation of gastric digestive activity, initiated exclusively through immunological processes.
Therefore in addition to the known nervous and mechanical regulations of gastric functions, a third stimulalating mechanism can be confirmed from a histological point of view. The body is capable of answering antigens with an immune reaction followed by induction of digestive processes. In this way it protects itself against possible damages of ingested food.

Literaturverzeichnis

ALLAN, A., 1981: Structure and function of gastrointestinal mucus. In: Physiology of the gastrointestinal tract. Ed.: L.R.JOHNSON, Raven Press, New York, p.617-639

ALUMETS,J., M.EKELUND, H.A. EL MUNSCHID, R.HÅKANSON, I.LOREN and F.SUNDLER, 1979: Topography of somatostatin cells in the stomach of the rat: Possible functional significance. Cell Tiss. Res.202, 177-188

ASCHOFF,L., 1905: Zur Histologie der Darmschleimhaut des Neugeborenen. Münch. med. Wschr. 52, 483-484

ASERO,B., V. COLO, V. ERSPAMER und A. VERCELLONE, 1952: Synthese des Enteramins (5- Oxytryptamin). Liebigs Anu. Chem. 576, 69-74

ASKEW, A.R., B.J. GRANT and A. VINIK, 1980: G-cells and gastrin release from human antral mucosa in vitro. Anst. N.Z.J. Surg. 50/3, 317-319

BANKS,W.J., 1981: Applied veterinary histology. Eds. WILLIAMS and WILKINS, Baltimore/London

BARGMANN, W., 1979: Histologie und mikroskopische Anatomie des Menschen. Georg Thieme Verlag, Stuttgart

BARRINGTON,E.J.W. and G.J. DOCKRAY, 1976: Review: Gastrointestinal hormones. J. Endocr. 69, 299-325

BLOOM, S.R., 1974a: Radioimmunassey of intestinal hormones. Gut 15, 502-510

BLOOM, S.R., 1974b: Hormones of the gastrointestinal tract. Br. Med. Bull. 30, 62-67

BUFFA, R., E.SOLCIA, R.FIOCCA, O.CRIVELLI and A. PERA, 1979: Complement - mediated binding of immunoglobulins to some endocrine cells of the pancreas and gut. J. Histochem. and Cytochem. 27/9, 1279-1280

CARTER, D.C., 1980: Gastric mucosal barrier and mucosal blood flow. In: Gastrointestinal mucosal blood flow. Ed.: L.P.FIELDING, Churchill, Livingstone, Edinburgh, London, New York, p. 206-216

CAPELLA, C., E.SOLCIA and G.VASSALLO, 1969: Identification of six types of endocrine cells in the gastrointestinal mucosa of the rabbit. Arch. Histol. Jap. 30, 479-495

CAPELLA, C. and E.SOLCIA, 1972: The endocrine cells of the pig gastrointestinal mucosa and pancreas. Arch. Histol. Jap. 35, 1-29

CARVALHEIRA, A.F., U.Welsch and A.G.E.PEARSE, 1968: Cytochemical and ultrastructural observations on the argentaffin cells of the gastrointestinal tract in mammals and their place in the APUD series of polypeptide- secreting cells. Histochemie 14, 33-46

CAVALLERO, C., E. SOLCIA, G.VASSALLO and C.CAPELLA, 1969: Cellule endocrine della mucosa gastroenterica et ormoni gastro-intestinali. Rendic. Gastroenterol. 1, 51-61

CHENG, H. and C.P. Leblond, 1974: Origin, differentation and renewal of the four main epithelial cell types in the mouse small intestine. Am.J. Anat. 141, 537-562

CIACCIO, C. 1906: Sur une nouvelle espèce cellulaire dans les glands de Lieberkühn. C.R. Soc. Biol. 60, 76-77

CIACCIO, C.,1907: Sopra speciali cellule granulose della mucosa intestinale. Arch. ital. Anat. Embriol. 6, 482-498

CLARA, M., 1933: Die basalgekörnte Zelle im Darmepithel der Wirbeltiere. Ergebn. Anat. Entwickl. Gesch. 30, 240-340

CLARA, M., 1934: Über die Diazokuppelungsreaktion zum Nachweis der ortho- und para- Phenole in der histologischen Technik. Z. wiss. Mikr. 51, 316-337

COALSON, R.E., 1966: Pseudoisocyanin staining of insulin and specifity of empirial islet cell stain. Stain Techniol. 41, 121-129

COALSON, R.E., 1969: Lokalisation of carboxyl groups in gastric mucosa as possible sites of gastrin. Z. Zellforsch. 101, 241-253

CORDIER, R. et L. LISON, 1930: Etude histochémique de la substance chromaffine de la cellule de Kultschitzky. Bull. Histol. Techn. micr. 7, 140-148

CORDIER, R., 1927: L' argentaffinité en histologie. Bull. Histol. Appl. 4, 161-169

COUPLAND, R.E. and T. FUJITA, 1976: Chromaffin, enterochromaffin and related cells. Amsterdam: Elsevier.

COWLEY, D.J., P.C. GANGULI, J.M. POLAK, J.B. ELDER and A.G.E. PEARSE, 1975: The G-cell population of the pyloric antrum of the cat. Digestion 12, 25-31

CREUTZFELDT, W., 1970: Origin, chemistry, physiology and pathophysiology of the gastrointestinal hormones. Schattauer, Stuttgart - New York

CROCKET, A., D. DOYLE and S.N. JOFFE, 1981: Electron microscopy of gastric mucosal innervation in rats. Experientia 37, 270-271

DELANEY, J.P., H.M. MICHEL, M.M. EISENBERG and M. BONSACK, 1978: Quantitation of antral gastrin cell populations in the dog. Gastroent. 74, 708-712

DE LEMOS, C., 1977: The ultrastructure of endocrine cells in the corpus of the human fetuses. Am. J. Anat. 148, 359-384

DELLMANN, H.-D., 1971: Veterinary histology - an outline text-atlas. Lea und Febiger, Philadelphia

DOMENEGHINI, C. and L. CASTALDO, 1981: The endocrine cells of the bovine cardiac glands. Basic Appl. Histochem. 25, 51-66

DUBOIS, P.M. and C. PAULIN, 1976: Gastrointestinal somatostatin cells in the human fetus. Cell Tiss. Res. 175, 351-356

DUBOIS, P.M., C. PAULIN and J.A. CHAYVIALLE, 1976: Identification of gastrin secreting cells and cholecystokinin-secreting cells in the gastrointestinal tract of the human fetus and adult man. Cell Tiss. Res. 175, 351-356

ERSPAMER, V. and B. ASERO, 1952: Identification of enteramine, the specific hormone of the enterochromaffin cell system, as 5-hydroxytryptamine. Nature (Lond.) 169, 800-801

ETTINGER, S.J., 1975: Textbook of venterinary internal medicine (diseases of the dog and cat). Vol.2. W.B. Saunders Company, Philadelphia, London, Toronto

FAHRLÄNDER, H.,1982: Die Nahrungsmittelallergien- Ernährung mit Muttermilch ist der beste Schutz. Der Deutsche Arzt 15/16, 53-59

FELDMAN, M. and C.T. RICHARDSON, 1981: Gastric acid secretion in humans. In: Physiology of the gastrointestinal tract. Ed.: L.R.JOHNSON, Raven Press, New York, p. 693-707

FEYRTER, F., 1938: Über diffuse endokrine epitheliale Organe. Ed.: J.A. BARTH, Leipzig

FORSSMANN, W.G. and L. ORCI, 1969: Ultrastructure and secretory cycle of the gastrin-producing cell. Z. Zellforsch. 101, 419-432

FORSSMANN, W.G., L. ORCI, R.PICTET, A.E. RENOLD and C.ROUILLER, 1969: The endocrine cells in the epithelium of the gastrointestinal mucosa of the rat. J. Cell Biolog. 40, 692-715

FORSSMANN, W.G. und D. GRUBE, 1973: Studien über die endokrinen Zellen des Magendarmtrakts. I.Histotopographische, fluoreszenzmikroskopische und ultrastrukturelle Untersuchungen an Katze und Ratte. Z. Zellforsch. 140, 535-550

FORSSMANN, W.G., G.E. FEURLE, N. YANAIHARA, V. HELMSTAEDTER, J. GLOTZER, M. BÜCHLER, J. GREENBERG, K. TISCHBIREK, T. LEHY, S. ITO and L.M. LICHTENBERGER, 1980: Ultrastructure and immunohistochemistry of gastrin cells (G-cells). Biomed. Res. 1, Supplement, 54-66

FORSUM, U., L.KLARESKOG and P.A. PETERSON, 1979: Distribution of Ia-antigen-like molekules on non lymphoid tissue. Scand. J. Immunol. 9, 343-349

FREI, W., 1972: Allgemeine Pathologie für Tierärzte und Studierende der Tiermedizin. Hrsg. H. STÜNZI und E.WEIß, Paul Parey in Berlin und Hamburg, 6.Aufl.

FUJITA, T. and S. KOBAYASHI, 1971: Experimental induced granule release in the endocrine cells of dog pyloric antrum. Z. Zellforsch. 116, 52-60

FUJITA, T. and S. KOBAYASHI, 1973: The cells and hormones of the GEP endocrine system. In: Gastro - entero-pancreatic endocrine system. A cell biological approach. Ed.: T. FUJITA, Igaku Shoin, Tokio, p. 1-16

FUJITA, T., 1976a.:The gastro-enteric endocrine cell and its paraneuronic nature. In: Chromaffin, enterochromaffin and related cells. Eds.: R.E. COUPLAND and T. FUJITA, Amsterdam: Elsevier

FUJITA, T.,1976b.:Endocrine gut and pancreas. Elsevier Scientific Publishing Company, Amsterdam

GRAU, H. und P. WALTER, 1967: Grundriß der Histologie und vergleichenden mikroskopischen Anatomie der Haussäugetiere. Paul Parey in Berlin und Hamburg

GREGORY, R.A. and H.J.TRACY, 1964: The constitution and properties of two gastrins extracted from hog antral mucosa. Gut 5, 103-114

GREIDER, M.H., V. STEINBERG and J.E. McGUIGAN, 1972: Electron microskopic identification of the gastrin cell of the human antral mucosa by means of immunocytochemistry. Gastroenterology 63/4 , 572-583

GROSSMANN, M.J., 1979: Neural and hormonal regulation of gastrointestinal function: An overview. Anu. Rev. Physiol. 41, 27-33

GROSSMANN, M.J. 1981: Regulation of gastric acid secretion. In: Physiology of the gastrointestinal-tract. Ed.: L.R. JOHNSON, Raven Press, New York, p. 659-671

GRUBE, D.,1976a.:Biogenic monamines in the GEP endocrine system of various mammals. In: Endocrine gut and pancreas. Ed.: T.FUJITA, ELsevier Scientific Publishing Company, Amsterdam

GRUBE, D., 1976b.: Die endokrinen Zellen des Magendarmepithels und der Stoffwechsel der biogenen Amine im Magendarmtrakt. Gustav Fischer Verlag, Stuttgart, New York

GRUBE, D. and W.G. FORSSMANN, 1979: Morphology and function of the entero-endocrine cells. Horm. Metab. Res. 11, 589-606

GRUBE,D., 1980: Immunoreactivities of gastrin (G) cells II. Non-specific binding of immunoglobulins to G-cells by ionic interaction. Histochemistry 66, 149-167

GRUBE, D. and E. WEBER, 1980: Immunoreactivities of gastrin (G) cells. I. Dilution - dependent staining of G-cells by antisera and non-immune sera. Histochemistry 65, 223-237

GRUBE, D., 1982: Die endokrinen Zellen des Verdauungsapparates. Klin. Wochenschr. 60, 213-227

HÅKANSON, R., C. OWMAN, N.O. SJÖBERG and B.SPORRONG, 1970: Amine mechanisms in enterochromaffin and enterochromaffin-like cells of gastric mucosa in various mammals. Histochemie 21, 189-220

HÅKANSON, R., K. LINDSTRAND, C.OWMAN and F. SUNDLER, 1972: Tryptamine or tryptophyle peptides in endocrine cells of rabbit gastric antrum. Biochem. Pharmacol. 21, 1703-1712

HÅKANSON, R. L.I. LARSSON, H. NISHIZAKI, C. OWMAN and F. SUNDLER, 1973: A new typ of formaldehyde - induced fluorescence in a population of endocrine cells in cat pyloric mucosa. Histochemie 34, 1-9

HÅKANSON, R., J. ALUMETS, J.F. REHFELD, M. EKELUND and F. SUNDLER, 1982: The life cycle of the gastrin granule. Cell Tiss. Res. 222, 479-491

HALL, J., 1979: Lymphocyte recirculation and the gut: The cellular basis of humoral immunity in the intestine. Blood Cells 5, 479-492

HAMPERL,H., 1932: Wo sind agentaffine Zellen? Virchows Arch. 286, 811-833

HEIDENHAIN, R., 1870: Untersuchungen über den Bau der Labdrüsen. Arch. mikr. Anat. 6, 368-406

HELMSTAEDTER, V. G.E. FEUERLE and W.G. FORSSMANN, 1977: Relationship of glucagon-somatostatin and gastrin-somatostatin cells in the stomach of the monkey. Cell Tiss. Res. 177, 29-46

HELMSTAEDTER, V., G. MÜHLMANN, G.E. FEURLE and W.G. FORSSMANN, 1978: Ontogenesis of the endocrine cells of the human GEP system. Scand. J. Gastroenterol. 13 (Suppl. 49), 87

HOWIE, S. and W.H. McBRIDE, 1982: Cellular interactions in thymus dependent antibody responses. Immunology today 3, 273-278

IWANAGA, T., Y. KUSUMOTO, T. FUJITA, C. YANAIHARA, T. MOCHIZUKI and N. YANAIHARA, 1980: Immunocytochemical localisation of the different gastrin forms in the pyloric antrum. Biomed. Res. 1, 316-320

JOHNSON, L.R., 1977: Regulation of gastric secretion. Gastrointestinal physiology. The C.V. Mosby Company, Saint Louis

JORPES, E., V. MUTT and K. TOCZKO, 1961: On the biological activity and amino acid composition of secretin. Acta chem. scand. 15, 1790-1791

KAGNOFF, M.F., 1981: Immunology of the digestive system. In: Physiology of the gastrointestinal Tract. Ed.: L.R. JOHNSON, Raven Press, New York, p. 1337-1359

KNOCHE, H., 1979: Lehrbuch der Histologie: Cytologie, Histologie, Mikroskopische Anatomie. Springer Verlag Berlin, Heidelberg, New York

KNOSPE, C., 1983: Der Magenschleim der Haussäugetiere. (The gastric mucus of the domestic mammals). Z. mikrosk. - anat. Forsch. Leipzig 97, 829-848

KOBAYASHI, S., T. FUJITA and T. SASAGAWA, 1971: Electron microscope studies on the endocrine cells of the human gastric fundus. Arch. Histol. Jap.32, 429-444

KOBAYASHI, S. and T. SASAGAWA, 1976: Morphological aspects of the secretion of gastro-enteric hormones. In: Endocrine gut and pancreas. Ed.: T. FUJITA, Elsevier Scientific Publishing Company Amsterdam

KRSTIĆ, R.V., 1976: Ultrastruktur der Säugetierzelle Ein Atlas zum Studium für Mediziner und Biologen. Springer Verlag Berlin, Heidelberg, New York

KUBEŠ, L., K. JIRÁSEK and R. LOMSKÝ, 1974: Endocrine cells of the dog gastrointestinal mucosa.Cytologia 39, 179-194

LARSSON, L.-I., R. HÅKANSON, J.F. REHFELD, F. STADIL and F. SUNDLER, 1974: Occurence and neonatal development of gastrin immunoreactivity in the digestive tract of the rat. Cell Tiss. Res. 149, 275-281

LECHAGO, J. and L. BARAJAS, 1981: Innervation of rat antral gastrin producing cells. The Anatomical Record 200, 309-313

LEHY, T., L.GRES and E. FERREIRA de CASTRO, 1979: Quantitation of gastrin and somatostatin cell populations in the antral mucosa of the rat. Cell Tiss. Res. 198, 325-333

LICHTENBERGER, L.M.,W.G. FORSSMANN and S. ITO, 1980: Functional responsiveness of an isolated and enriched fraction of rodent gastrin cells. Gastroenterology 79, 447-459

MASSON, P., 1914: La glande endocrine de l'intestin chez l'homme. C.R. Acad. Sci. (Paris) 158, 59-61

MASSON, P., 1924: Appendicité neurogene et carcinoids. Anu. Anat. Path. Med. Chir. 1, 3-59

McGUIGAN, J. and M. GREIDER, 1971: Correlative Immunochemical and light microscopic studies of the gastrin cell of the antral mucosa. Gastroenterol. 60/2, 223-236

MICHEL, G., 1983: Kompendium der Embryologie der Haustiere. 3. überarbeitete Auflage, Gustav Fischer Verlag Stuttgart

MITSCHKE, H. und M. BECKER, 1973: Zur Cytopathologie der disseminierten endokrinen Zellen des Magens bei Gastritis, Ulcus und Magenkarzinom. Virchows Arch. A. (Pathol. Anat.) 358, 81-98

MONGINI, P. S. FRIEDMAN and H. WORTIS, 1978: Occurence of Ia antigens on tissues of non lymphoid origin. Nature Vol. 216, 711-713

MORTENSEN, N.J., J.F. MORRIS and C.J. OWENS, 1978: Gastrin and the ultrastructure of G-cells after stimulation with acetylcholin. Cell Tiss. Res. 176, 251-263

MOXEY, P.C. and J.S. TRIER, 1977: Endocrine cells in the human fetal small intestine. Cell Tiss. Res. 183, 33-50

NATALI, P.G., C. De Martino, V. QUARANTA, M.R. NICOTRA, F. FREZZA, M.A. PELLEGINO and S. FERRONE, 1981: Expression of Ia - like antigens in normal human nonlymphoid tissues. Transplantation 31/1, 75-78

NICKEL, R., A. SCHUMMER und E. SEIFERLE, 1979: Lehrbuch der Anatomie der Haustiere. Bd. II Eingeweide Verlag Paul Parey, Berlin und Hamburg, 4. Aufl.

NIXON, D.F., J.P.-Y. TING and J.A. FRELINGER, 1982: Ia antigens on non-lymphoid tissues. Their origin and functions. Immunology today 3, 339-342

NOYER, M., N.D. BUI, M. DESCHODT-LANCKMANN, P. ROBBE-RECHT, M.-C.WOUSSEN and J. CHRISTOPHE, 1980: Postnatal development of the cholcystokinin-gastrin family of peptides in the brain and gut of the rat. Life Sciences 27, 2197-2203

OLBE, L., 1980: Neural regulation of gastric acid secretion. In: Advances in ulcer disease. Eds.: K.-H. HOLTERMÜLLER and J.R. MALAGELADA. Excerpta Medica, Amsterdam, Oxford, Princeton, p. 195-206

OKUDA, K., K. TANI, Y. ISHIGATSUBO, S. YOKOTA and C.S. DAVID, 1980: Antigen pushed neutrophils bearing Ia antigens can induce T lymphocyte proliverative response to the syngeneic or semisyngeneic antigen primed T lymphocytes. Transplantation 30/5, 368-372

OOMORI, Y., 1983: Eight types of endocrine cells in the abomasum of sheep. Z. mikrosk.-anat. Forsch., Leipzig 97/3, 369-385

ORCI, L., D. BAETENS, C. RUFENER, M. AMHERDT, M. RAVAZOLLA, P. STUDER, F. MALAISSE-LAGAE and R.M. UNGER, 1976: Hypertrophy and hyperplasia of somatostatin-containing D-cells in diabetes. Proc. Natl. Acad. Sci. USA 73, 1338-1342

PATT, D.J. and G.R. PATT, 1969: Comparative vertebrae histology. Harper and Row, Publishers, New York, Evanston, London

PEARSE, A.G.E., 1966: 5-Hydroxytryptophan uptake by dog thyroid C-cells and its possible significance in polypeptide hormone production. Nature (London) 211, 598-600

PEARSE, A.G.E., 1968: Common cytochemical and ultrastuctural characteristics of cells producing polypeptide hormones (the APUD - series) and their relevance to thyroid and ultimo- branchial C-cells and calcitonin. Proc. roy. Soc. B. 170, 71-80

PEARSE, A.G.E., 1969: Random coil conformation of polypeptide hormone precursor protein in endocrine cells. Nature (London) 221, 1210-1211

PEARSE, A.G.E., 1976: Neurotransmission and the Apud-concept. In: Chromaffin and related cells. Eds.: R.E. COUPLAND and T. FUJITA, Elsevier Scientific Publishing Company, Amsterdam. p. 267-275

PEARSE, A.G.E. and G. BUSSOLATI, 1970: Immunofluorescence studies of the distribution of gastrin cells in different clinical stages. Gut 11, 646-648

PEARSE, A.G.E. and G. BUSSOLATI, 1972: The identification of gastrin cells as G-cells. Virchows Arch. Abt. A. Path. Anat. 355, 99-104

PEARSE, A.G.E. and J.M. POLAK, 1974: Endocrine tumors of neural crest origin: Neurolophomas, apudomas and the APUD- concept. Med. Biol. 52, 3-18

PEARSE, A.G.E. and T. TAKOR TAKOR, 1976: Neuroendocrine embryology and the APUD- concept. Clin. Endocrinol. 5 (Suppl.) 229-244

PEARSE, A.G.E. and T. TAKOR TAKOR, 1979: Embryology of the diffuse neuroendocrine system and its relationship to the common peptides. Fed. Proc. 38, 2288-2294

PIERCE, N.F. and J.L. GOWANS, 1975: Cellular kinetics of the intestinal immune response to cholera-toxoids in rats. J. Exp. Med. 142, 1550-1563

POLAK, J.M., A.G.E. PEARSE and S. GIBSON, 1976: Cellular endocrinology of the gut and pancreas. In: Endocrine gut and pancreas. Ed.: T.FUJITA, Elsevier Scientific Publishing Company, Amsterdam

RAPPORT, M.M., A.A. GREEN and I.H. PAGE, 1948a.: Crystalline serotonin. Science 108, 329

RAPPORT, M.M., A.A. GREEN and I.H. PAGE, 1948b.: Partial purification of the vasoconstrictor in beef serum. J. biol. chem. 174, 735

RAPPORT, M.M., A.A. GREEN and I.H. PAGE, 1948c.: Serum vasoconstrictor (serotonin). Chemical inactivation. J. biol. chem. 176, 1237

RAPPORT, M.M., A.A. GREEN and I.H. PAGE, 1948d.: Serum vasoconstrictor (serotonin). Isolation and characterisation. J. biol. chem. 176, 1243

RIZZOTTI, M., C. DOMENEGHINI and L. CASTALDO, 1980: The endocrine cells of the pyloric glands of adult ox. Basic Appl. Histochem. 24, 33-52

ROMER, A.S. and T.S. PARSONS, 1983: Vergleichende Anatomie der Wirbeltiere. Verlag Paul Parey,Hamburg und Berlin, 5. Aufl.

RUBIN, W., 1972: Endocrine cells in the normal human stomach. A fine structural study. Gastroenterology 63, 784-800

SASAGAWA, T., S. KOBAYASHI and T. FUJITA, 1970: The endocrine cells in the human pyloric antrum. An electron microscope study of biopsy material. Arch. Histol. Jap. 32, 275-288

SCHEID, C., 1984: Experimentell-morphologische Untersuchungen an der Tunica mucosa des Dünndarms beim Hund. Diss. med. vet., Universität München

SCHMIDT, J.E., 1905: Beiträge zur normalen und pathologischen Histologie einiger Zellarten der Schleimhaut des menschlichen Darmkanals.Arch. mikr. Anat. 66, 12-40

SCHMIEGEL, W.-H., A. HAMANN und H.-G. THIELE, 1982: Darmassoziiertes Immunsystem. Lokale Immunantwort systemische Toleranz. Dtsch. med. Wschr. 107, 267-270

SCHWARTZ, V., 1973: Vergleichende Entwicklungsgeschichte der Tiere. Georg Thieme Verlag, Stuttgart

SEIFERT, J., H. WELTER, J. LENZ and W. BRENDEL, 1979: Absorption of horse-gamma-globulin: Correlation between immune response and microcirculation in the gastrointestinal tract of dogs. In: Protein transmission through living membranes. Ed.: W.A. HEMMINGS, Elsevier / North Holland Biomedical Press, p. 277-286

SELBY, W.S., G. JANOSSY, G. GOLDSTEIN and D.P. JEWELL, 1981: T lymphocyte subsets in human intestinal mucosa: The distribution and relationship to MHC-derived antigens. Clin. Exp. Immunol. 44, 453 -458

SINGH, I., 1964: A modification of the Masson - Hamperl method for staining of argentaffin cells. Anat. Anz. 115, 81-82

SIRCAR, B., L.R. JOHNSON and L.M. LICHTENBERGER, 1980: effect of chemically defined diets on antral and serum gastrin levels in rats. Am. J. Physiol. 238, 376-383

SISSON, S. and J.D. GROSSMANN, 1975: The anatomy of the domestic animals.Fifth edition, W.B. Saunders Company, Philadelphia, London, Toronto

SOLCIA, E., C. CAPELLA and G. VASSALLO, 1967: Indole nature of enterochromaffin substance. Nature (London) 214, 196-197

SOLCIA, E., G. VASSALLO and C. CAPELLA, 1968: Selctive staining of endocrine cells by basic dyes after acid hydrolysis.Stain Technol. 43, 257-266

SOLCIA, E., C. CAPELLA and G. VASSALLO, 1968: Lead-haematoxylin as a stain of endocrine cells. Significance of staining and comparison with other selective methods. Histochemie 20, 116-126

SOLCIA, E., G. VASSALLO and C. CAPELLA, 1970: Cytology and cytochemistry of hormone producing cells of the upper gastrointestinal tract. In: Origin, chemistry, physiology and pathophysiology of the gastrointestinal hormones. Ed.: W. CREUTZFELDT, Schattauer, Stuttgart, New York, p. 3-29

SOLCIA, E., G. VASSALLO and C. CAPELLA, 1970: Ultrastructure of hormone producing cells of the upper gastrointestinal tract. In: Origin, chemistry, physiology and pathophysiology of the gastrointestinal tract. Ed.: W. CREUTZFELDT, Schattauer, Stuttgart, New York, p. 165-175

SOLCIA, E., C. CAPELLA, G. VASSALLO and R. BUFFA, 1975: Endocrine cells of the gastric mucosa. Int. Rev. Cytol. 42, 223-286

SOLCIA, E., W. CREUTZFELDT, S. FALKNER, T. FUJITA, M.H. GREIDER, M.F. GROSSMANN, D. GRUBE, R. HÅKANSON, L.I. LARSSON, J. LECHAGO, K. LEWIN, J.M.POLAK and W. RUBIN, 1981: Human gastroenteropancreatic endocrine cells: Santa Monica 1980 classification In: Cellular basis of chemical massengers in the digestive system. Eds.: M.F. GROSSMANN, M.A.B. BRAZIER and J. LECHAGO, Academic Press, New York, p. 159-165

STARK, D., 1975: Embryologie (3. Aufl.), Georg Thieme Verlag, Stuttgart

STROBER W., L.K. RICHMAN and C.O. ELSON, 1981: The regulation of gastrointestinal immune responses. Immunology today 32,156-162,

TAKAHASHI,T., H. SHIMAZU, T. YAMAGISHI and T. TANI, 1979: G-cell population in antral mucosa of the dog. Digestive diseases and Sciences 24/12, 921-925

TAKOR TAKOR, T. and A.G.E. PEARSE, 1975:Neuroectodermal origin of avian hypothalamo- hypophyseal complex: The role of the ventral neural ridge. J. Embryol. Exp. Morphol. 34, 311-325

TEICHMANN, R., 1983: Vagale und immunologische Stimulation gastraler Funktionen. Habilitationsschrift Universität München

TRACK, N.S., C. CREUTZFELDT, R. ARNOLD and W. CREUTZFELDT, 1978: The antral gastrin-producing G-cell. Biochemical and ultrastructural responses to feeding. Cell Tiss. Res. 194, 131-139

TRACK, N.S., C. CREUTZFELDT, J. LITZENBERGER, C. NEUHOFF, R. ARNOLD and W. CREUTZFELDT, 1979: Appearance of gastrin and somatostatin in the human fetal stomach, duodenum and pancreas. Digestion 19, 292-306

VIALLI, M. and V. ERSPAMER, 1933: Cellule enterochromaffini et cellule basigranulose acidofile nei vertebrati. Z. Zellforsch. 19, 743-773

WALKER, W.A., M. WU, K.J. ISSELBACHER and K.J. BLOCH, 1975: Intestinal uptake of macromolecules. III. Studies on the mechanism by which immunisation interferes with antigen uptake. The Journal of Immunology 115/3, 854-861

WALKER, W.A. and K.J. ISSELBACHER, 1977: Intestinal antibodies. The New England Journal of Medicine 297/14, 767-773

WALKER, W.A., 1981: Intestinal transport of macromolecules. In: Physiology of the gastrointestinal tract. Ed.: L.R. JOHNSON, Raven Press, New York p. 1271-1299

WELSCH, U. und V. STORCH, 1973: Einführung in die Cytologie und Histologie der Tiere. Gustav Fischer Verlag, Stuttgart

WIMAN, K., B. CURMAN, U. FORSUM, L. KLARESKOG, U. MALMNÄS-TJERNLUD, L. RASK, L. TRÄGARD and P.A. PETERSON,1978: Occurence of Ia antigens on tissues of non-lymphoid origin. Nature 276, 711-713

YAMADA J., N. KITAMURA, T.YAMASHITA, M. MISU and N. YANAIHARA, 1982: Vasoactive intestinal polypeptide (VIP) immunoreactivity of endocrine- like cells in the feline pyloric mucosa. Cell Tiss. Res. 226, 113-120

ZIETZSCHMANN, O. und O. KRÖLLING, 1955: Lehrbuch der Entwicklungsgeschichte der Haustiere (2. Aufl.) Paul Parey, Berlin und Hamburg

Herrn Prof. Dr. H.G. Liebich möchte ich für die Überlassung des Themas, die wissenschaftliche Beratung und die jederzeit gewährte, freundliche und engagierte Unterstützung bei der Anfertigung dieser Arbeit sehr herzlich danken.

Für die Überlassung des Untersuchungsmaterials und die wissenschaftliche Unterstützung danke ich Herrn Priv. Doz., Dr. med., Dr. med. habil. R. Teichmann (Chirurgische Klinik und Poliklinik der Universität München, Direktor Prof. Dr. Heberer).

Ferner möchte ich Herrn Prof. Dr. med., Dr. med. vet. C. Hammer (Institut für Chirurgische Forschung, Großhadern, Direktor Dr. med., Dr. h.c. W. Brendel) für die tierärztliche Betreuung der Versuchstiere danken.

Mein herzlicher Dank gilt auch Frau Krumbach (Institut für Chirurgische Forschung, Großhadern) für die technische Assistenz, wie auch besonders Frau Roming, Frau Münster und Frau Rußmeier für ihre freundliche und zuverlässige Unterstützung bei den umfangreichen Arbeiten.

Bei Frau Renate Szwarc und bei meinem Mann Stefan bedanke ich mich herzlich für ihre Hilfe bei den Schreibarbeiten und dem Zeichnen der schematischen Darstellungen.

Lebenslauf

2.5.1956	geboren als Tochter des Dr. Helmut Wittmer, von Beruf Augenarzt und seiner Frau Renate Wittmer, geb. Muckenheim, Juristin, in München
1962-1966	Besuch der Martin-Kneidel Schule in Grünwald
1966-1975	Besuch des Anger Gymnasiums und des Nymphenburger Gymnasiums in München
Juni 1975	Abitur am Nymphenburger Gymnasium
Nov. 1975	Psychologie- und Zeitungswissenschaftsstudium an der Ludwig-Maximilians-Universität, München
Nov. 1976	Beginn des Studiums der Tiermedizin an der LMU, München
Okt.78-Apr.79	Gaststudium an der University of Milwaukee, Wisconsin und an der University of Davis, Califonia
29.6.1979	Eheschließung mit Stefan Otto Steuer,Pilot
13.5.1982	Tierärztliche Prüfung
30.6.1982	Approbation als Tierärztin
2.8.1983	Geburt meines Sohnes Sebastian